

Пять правил успешного тредлифтинга



ЕКАТЕРИНА КАНЖА,
врач-косметолог высшей
категории компании Academy
Aesthetics, эксперт в области
нитевых эстетических и anti-age
технологий, тренер Clovermed
Москва

Тредлифтинг — метод популярный, эффективный, но совсем непростой. Многого постигается только с многолетним опытом работы, который и помогает врачу определить основные правила успешной нитевой коррекции.

В арсенале современного дерматолога-косметолога огромное количество процедур, которые направлены на сохранение красоты и молодости. Многие косметологические программы коррекции инволюционных изменений и эстетических недостатков кожи по результатам могут соперничать с пластической хирургией. Кроме того, успешно проведенные косметологические процедуры позволяют отдалить время, когда методом выбора для пациента может стать пластическая операция. Сложность в том, что косметолог в отличие от хирурга не видит ткани изнутри и не может удалить (например, иссечь) избытки кожи. Поэтому крайне важно, чтобы врач подобрал косметологические методы в соответствии с клинической

картиной и состоянием кожи конкретного пациента, сделав выбор в пользу комплексных программ косметологической коррекции, своевременно и технически точно выполнил все процедуры, соблюдая научно обоснованную последовательность их проведения.

Каждый метод требует от врача строгого соблюдения определенных правил, учета многих нюансов. В этой статье мне хотелось бы рассказать о том, как сделать эффективнее тредлифтинг, какие важные моменты определяют успех его проведения. Нитевыми технологиями занимаюсь довольно давно, за время практики сформулировала для себя 5 основных правил, следование которым в значительной степени гарантирует успех.

Правило отбора пациентов

Тредлифтинг является эффективным средством профилактики развития гравитационногоптоза мягких тканей. Этот метод рекомендуется для коррекцииптоза 1–2 степени (как правило, это возраст 35–50 лет). При более выраженном его проявлении (при степени 3+) образуется значительный избыток кожи (глубокие морщины и складки), не поддающиеся устранению с помощью нитевых технологий. Кроме того, имплантация лифтинговых нитей осуществляется в глубокий слой ПЖК на уровне SMAS. Следовательно, жировая ткань должна быть без признаков гипертрофии или дисплазии. В противном случае при дисплазии мы обязаны провести укрепление ПЖК, при гипертрофии ПЖК — липолитическую терапию.

Индивидуализированный предпроцедурный этап крайне важен. Ведь не всегда мы имеем дело с оптимальным кандидатом на применение тредлифтинга, к косметологу обращаются люди с разными типами старения кожи и разного возраста. При менее идеальных показаниях требуется предварительная подготовка кожи. Это обязательное условие, его выполнение поможет получить ожидаемый результат тредлифтинга и добиться более длительного его сохранения, сократит сроки реабилитации после имплантации.

Правило выбора количества, длины и модификации нитей

Суть нитевой подтяжки мягких тканей заключается в их перемещении. Зачастую, планируя это вмешательство, трудно определить, сколько нитей нам понадобится. Выбирая необходимое количество, нужно всегда иметь в виду срок их биодegradации в тканях, ведь по мере рассасывания нитевого импланта мы теряем до 90% результата. Условно принято выделять в лице верхнюю, среднюю, нижнюю и субментальную зоны. Каждая требует особого подхода, который мы разрабатываем, исходя из характера инволюционных изменений жировых компартментов, то есть исходя из того, какие изменения жировой ткани, атрофические или гипертрофические, в них происходят. Определить это очень важно, так как нашей основной задачей при проведении тредлифтинга является перемещение гипертрофической подкожно-жировой клетчатки (ПЖК) в те участки лица, где ее недостает. Таким образом мы сможем восстановить его гармоничные пропорции. Количество нитей, необходимое для такого вмешательства, зависит от дистанции, на которую

мы перемещаем ткани. Проще его рассчитать так: одна лифтинговая нить на 1 сантиметр перемещения.

Теперь о том, какая длина и какое строение должны быть у нити для лифтинга и формообразования. Она имеет рабочую поверхность с фиксирующими элементами и лифтинговый конец, за который мы и подтягиваем (перемещаем) ткани. Длина нити должна соответствовать зоне перемещения, с тем чтобы при имплантации нити все фиксирующие элементы оказались внутри тканей. Почему это важно? Как правило, у лифтинговых нитей эти элементы двунаправлены: те из них, которые при размещении в тканях направлены вверх, отвечают за лифтинг, а направленные вниз — за фиксацию. И если мы неправильно рассчитаем размер нити, часть фиксирующих элементов будет утеряна и нить будет не эффективна. Фиксирующий элемент должен иметь такую же толщину, что и сама нить. Приведу пример. Для лифтинга мы используем нити размером 1,0; 2,0; 3,0. Процесс их биодegradации занимает не менее года. А если насечки существенно тоньше нити, например 8,0, то они рассосутся в первые два месяца и фиксация тканей будет утрачена. Мало того, нить в этом случае может сместиться вниз, тем самым усугубив проблему. Если же мы выберем качественные импланты с формованными фиксаторами, нужной длины и количества, то мы обеспечим 50% успеха процедуры.

Правило выбора реперной точки, вектора перемещения и способа фиксации нити

Очень важно правильно выбрать реперную точку (анатомический ориентир), к которой мы будем перемещать ткани. Она должна быть в зоне, где ткани

малоподвижны и где нет мимической активности. Идеальным местом расположения реперной точки является область височной фасции и сосцевидного отростка. Было бы большой ошибкой считать реперной зоной область скуловой связки, ведь на эту связку приходится вес мягких тканей средней и нижней трети и именно она с возрастом претерпевает растяжение. Фиксировать нити к этой связке значит получить краткосрочный результат.

Итак, с реперами разобрались. Следующий важный момент — вектор перемещения тканей. Внешность каждого пациента имеет свои индивидуальные особенности, и если мы неверно выберем этот вектор, то нарушим гармонию лица. Перемещение тканей начинаем сверху вниз, а не наоборот, чтобы полученный результат был гармоничен.

Кроме того, надо учитывать силу мускулатуры лица, например силу жевательной мышцы, мышцы опускающей углы рта и платизмы. Именно поэтому следует использовать антагонизм мышц-депрессоров и элеваторов — и до процедуры нитевого лифтинга использовать ботулинотерапию с целью выключения депрессоров из активной работы. И, наконец, важна фиксация нити. Какую бы ее модификацию мы не выбрали (по классификации Д.А. Груздева), мы должны тщательно зафиксировать нити в реперной зоне при помощи их связывания или путем формирования петли.

Правило комплексного подхода

В современной anti-age косметологии превалирует комплексный подход к коррекции инволюционных изменений кожи. И это вполне закономерно. Учитывая послойное старение субкутаных тканей, мы должны воз-

действовать на все слои в целом: восполнять объем мягких тканей введением филлеров, расслаблять мышцы депрессоры при помощи ботулинотерапии, укреплять ПЖК, применяя методики армирования. Необходимо вовремя подключать аппаратные методики, улучшая состояние эпидермиса и дермы. Назначая косметологическое лечение, нужно принимать во внимание имеющиеся у пациента стоматологические проблемы, дисфункцию височно-нижнечелюстного сустава или отсутствие зубов жевательного ряда. Тредлифтинг входит в комплексную программу anti-age коррекции как ее полноправная составляющая. Помните, что последовательность вы-

полнения процедур должна быть научно обоснована и выверена на практике.

Правило реабилитационного периода

После проведения тредлифтинга очень важно, чтобы пациент соблюдал ряд обязательных требований реабилитационного периода:

- ношение компрессионной повязки, фиксирующей перемещенные ткани;
- ограничение мимической активности;
- проведение всех мероприятий, рекомендованных врачом для минимизации воспалительно-

го процесса (как реакции на травму), в частности для устранения отека, который ухудшает сцепление импланта с тканями;

- регулярное посещения врача для осмотра в течение всего периода реабилитации.

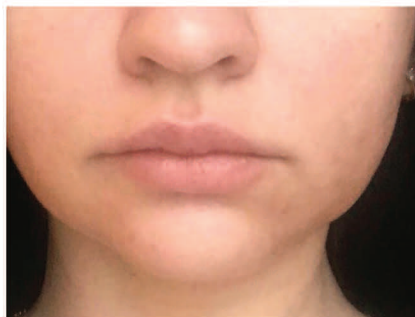Вот, пожалуй, и все правила, соблюдая которые, вы получите ожидаемый и длительный результат коррекции возрастных изменений лица пациента и увидите радость в его глазах.

Проанализируем применение 5 правил тредлифтинга, о которых идет речь в этой статье, на примерах его проведения пациенткам разного возраста и разных морфотипов старения кожи.

Клинический случай I

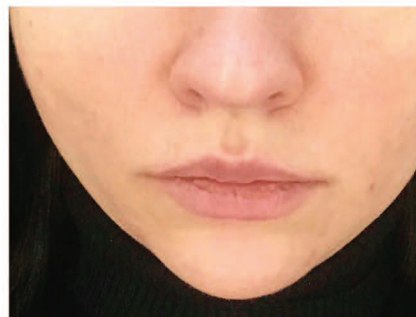Пациентка С., 36 лет.

Первый клинический случай касается пациентки С. 36 лет с усталым морфотипом старения кожи. Ее беспокоил главным образом большой объем нижней трети лица. При осмотре мы отметили у нее проявления гравитационногоптоза 1 степени, отсутствие изменений ПЖК и избытка кожи. В соответствии с правилом отбора пациентов ей было показано проведение тредлифтинга по методике V-лифтинга. Далее, исходя из правил выбора количества, длины и модификации нитей, мы применили рассасывающиеся нити из полидиоксанона (ПДО) Mint Lift, по две на каждую сторону лица, так как планировали перемещение тканей максимум на 2 см. Это нити модификации С, длиной 43 см с 82 фиксирующими элементами — длина вполне достаточная для проведения этой пациентке подтяжки тканей нижней трети лица. Фиксирующие элементы не нарезные, а формованные по запатентованной технологии через пресс форму и имеют одинаковый с самой нитью срок



а

Фото 1. Пациентка С., 36 лет, с усталым морфотипом старения кожи (гравитационныйптоз 1 степени): а — до, б — через 14 дней после проведения тредлифтинга нитями Mint Lift.



б

биодеградации; они расположены двупараллельно по всей ее длине (нить напоминает стебель розы). Такое устройство и качество материала обеспечивает отличную фиксацию тканей на всем протяжении нити. Нить устанавливают с помощью атравматичной канюли, с выходом (выколом) ее на поверхность кожи. В качестве реперной зоной была выбрана область височной фасции.

Ткани перемещались по вектору вверх и латерально, а вывод нити на поверхность кожи позволил идеально равномерно распределить ткани по всей ее длине и избежать образование складок.

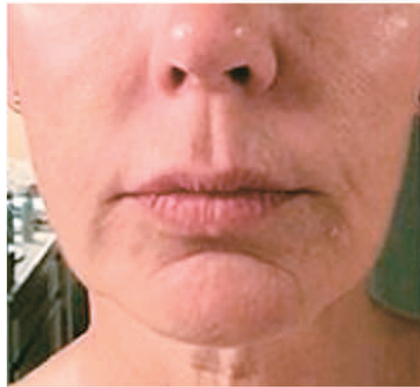Для подготовки кожи к тредлифтингу были проведены липолитическая терапия, а также физиотерапевтические процедуры, направленные на лимфодренаж.

Клинический случай 2

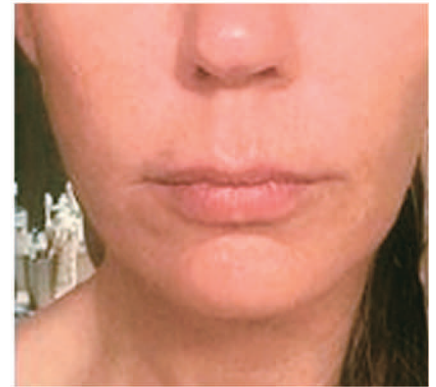Пациентка Н., 45 лет.

Второй случай — проведение тредлифтинга пациентке Н. 45 лет с комбинированным морфотипом старения кожи лица (сочетание мелкоморщинистого и усталого морфотипов). При осмотре мы отметили гравитационный птоз тканей лица 2 степени, отсутствие четкого контура овала лица и наличие носо-слезной и носогубных борозд. В соответствии с правилом отбора пациентов и комплексности в подходе к коррекции ей было показано проведение в средней и нижней третях лица тредлифтинга в сочетании с софтлифтингом. При выборе материала использовали нити из ПДО Mint Mini и Mint Fine глиной 17 и 15 см, что соответствовало размеру лица пациентки. Они имеют формованные насечки, расположенных спирально по всей длине нити, для эффективного сцепления с тканями и фиксации последних. Размер насечек примерно такой же, что и у «тела» нити, поэтому сроки их биодеградации совпадают. Нить устанавливают с помощью атравматичной канюли, без ее выхода (выкола) на поверхность кожи, что обеспечивает быстрый реабилитационный период.

Было имплантировано: в средней трети лица — по 4 нити Mint Fine с каждой стороны лица, в нижней трети — по 4 нити Mint Mini. Каждые две нити вводили через 1 про-



а



б

Фото 2. Пациентка Н. 45 лет, с комбинированным морфотипом старения кожи лица (сочетание мелкоморщинистого и усталого морфотипов; гравитационный птоз 2 степени): а — до, б — через 14 дней после проведения тредлифтинга нитями Mint Mini и Mint Fine и софтлифтинга препаратом гиалуроновой кислоты Наедео.

кол, после имплантации концы обеих нитей связывали друг с другом, увеличивая площадь фиксации, тем самым делая ее более качественной и длительной.

При выборе модификаций нити я исходила из индивидуальной архитектоники лица пациентки, ее морфотипа старения, толщины ее подкожной жировой клетчатки, учитывала требования пациентки минимизировать сроки реабилитации.

Для перемещения тканей в средней трети лица была выбрана техника восходящего векторного лифтинга, с проколом в проблемной зоне и переме-

щением тканей в сторону реперной зоны, в этом случае — височной.

У этой пациентки ткани легкие, лицо не объемное, поэтому было вполне достаточно имплантировать по 6 нитей на каждую сторону лица.

В качестве этапа подготовки были использованы методики биорепарации и ретиноевого пилинга; за две недели до имплантации была проведена ботулинотерапия платизмы. В постпроцедурном периоде были рекомендованы процедуры микроотоковой терапии.

Дополнительная процедура софтлифтинга была выполнена препаратом гиалуроновой кислоты Наедео в объеме 3 мл.

Клинический случай 3

Пациентка К., 55 лет.

Третий случай — проведение нитевой подтяжки тканей пациентке К. 55 лет с деформационным типом старения. При осмотре отметили гравитационный птоз 3 степени.


В работе с такими пациентами необходима длительная подготовка к тредлифтингу, включающая в себя

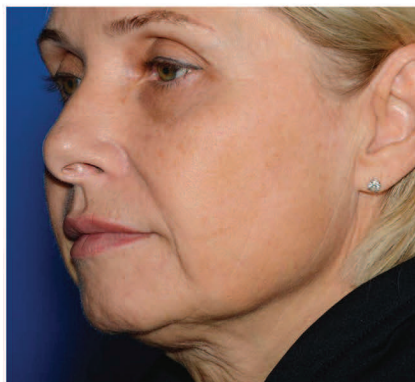
комплекс процедур, направленных на улучшение качества кожи и тургора тканей. Этой пациентке последовательно были проведены: 4 процедуры 30% ретиноевого пилинга Cosmedix, 4 процедуры биореструктуризации кожи препаратом коллагена I типа NITHYA, армирование мезонитями

Mint Twin Screw (установлено 50 нитей).

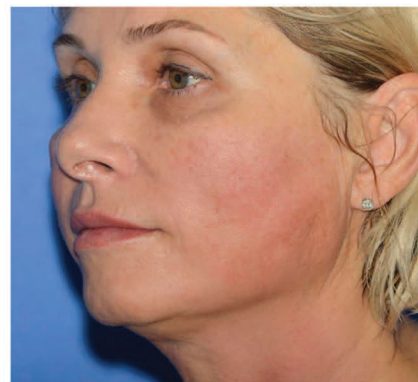Через 1,5 месяца провели тредлифтинг; использовали нити Mint Mini и Mint lift (см. выше характеристику этих нитей). Оптимально применение в средней зоне Mint Mini с вектором перемещения носогубного жирово-

вого пакета вверх и латерально, а в нижней трети лица нитей Mint lift, введение которых начинали из области височной фасции с выколом в нижней трети. У этой пациентки важно было выполнить тредлифтинг без гиперкоррекции, то есть не перетягивать ткани, что могло привести к присбориванию кожи. В таких случаях я рекомендую не имплантировать большое количество лифтинговых нитей за одну процедуру. Поэтому мы имплантировали нити в 2 этапа с интервалом в 2–3 месяца. На фото 3 показаны результаты первого этапа, в ходе которого было установлено по 2 нити каждой модификации на каждую сторону лица.

Во всех трех случаях мы получили выраженный омолаживающий результат, естественный и сохраняющий гармонию лица. 



а



б

Фото 3. Пациентка К. 55 лет, с деформационным морфотипом старения кожи лица (гравитационный птоз 3 степени): а — до, б — через 14 дней после проведения 1-го этапа тредлифтинга нитями Mint Mini и Mint lift.



МОСКВА • 2019

II КОНГРЕСС МАЛОИНВАЗИВНЫХ МЕТОДИК

MIT-CONGRESS.RU

СЛЕДИТЕ ЗА НОВОСТЯМИ!