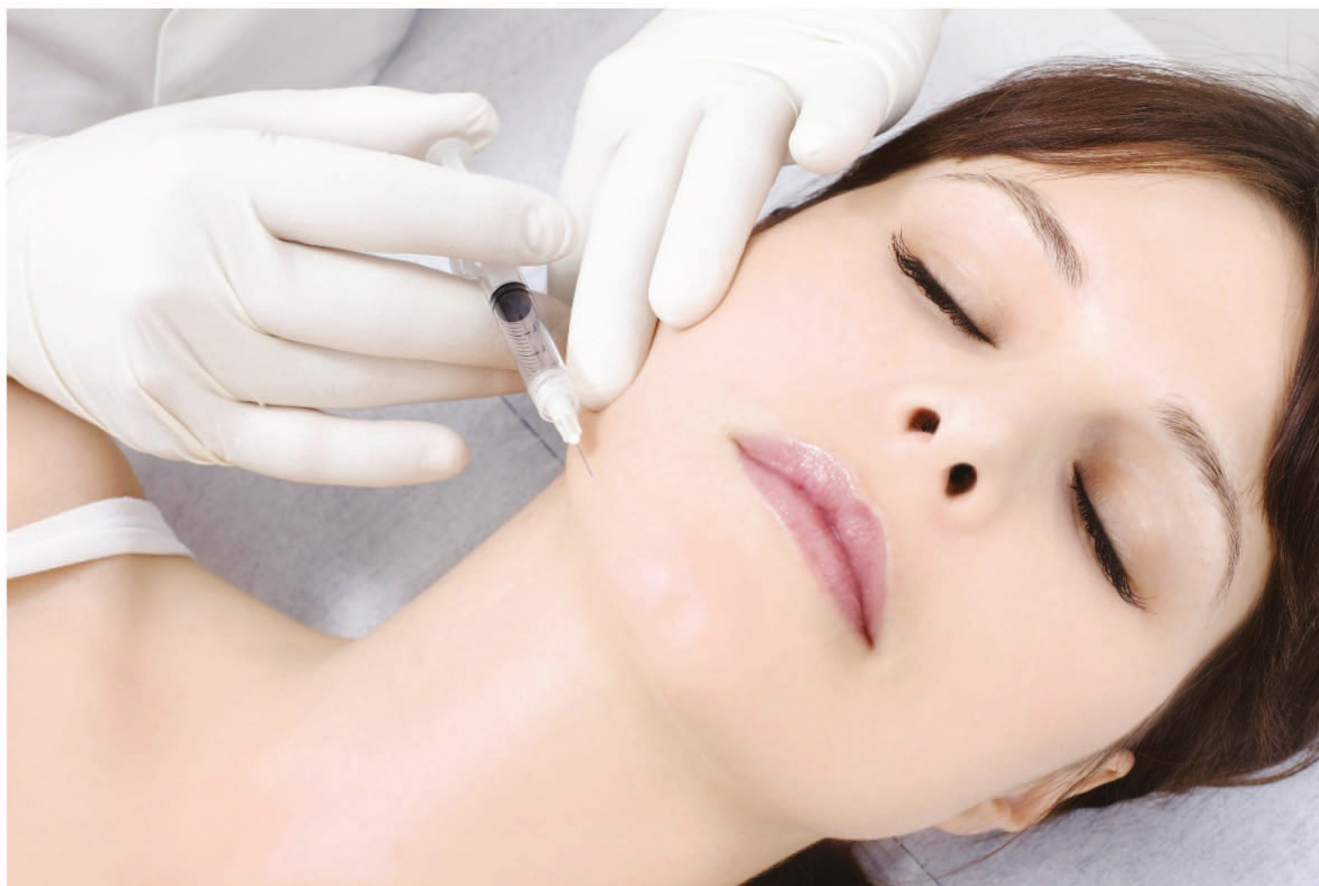



НИЖНЯЯ ТРЕТЬ ЛИЦА: *влияние на восприятие образа в целом*

Коррекция нижней трети лица — довольно частое пожелание пациентов, проходящих на anti-age процедуры, поскольку ее состояние является определяющим, когда речь заходит о возрастных изменениях лица. Как деликатно подойти к решению этой задачи? В чем особенности работы с этой зоной?



ДИАНА ОВЧИННИКОВА,

врач-косметолог высшей категории,
ведущий специалист Клиники доктора Груздева
Санкт-Петербург

Принимая решение о коррекции эстетических недостатков лица и создании образа, прежде всего, следует учитывать общее впечатление, которое будет производить внешность пациента на окружающих. Восприятие лица включает в себя статическую и динамическую составляющие.

Динамическая составляющая образа — эмоциональность. Все эмоции человека — и позитивные, и негативные — проявляются разными путями, в том числе мимической активностью. Мимические морщины носят индивидуальный характер и зависят в первую очередь от возраста человека и выраженности подкожной жировой клетчатки. С течением времени они углубляются, преобразуются в статичные складки и могут восприниматься окружающими как проявления характерологических особенностей личности, поскольку часто становятся отражением образа жизни человека и его эмоций.

Статическая составляющая — это формы, объемы, пропорции, геометрия всего лица и его отдельных зон, степень выраженности возрастных структурных изменений. Статическая составляющая во многом имеет врожденную, или генетически обусловленную природу, за ис-

ключением тех изменений, которые возникли вследствие воздействия повреждающих факторов (родовых травм, воспалительных процессов, например воспаления тройничного, лицевого нервов, стоматологических заболеваний, приводящих к нарушению зубного ряда, и т.д.).

На форму лица в целом и его нижней части в частности влияет и бруксизм, проявляющийся периодически возникающими эпизодами непроизвольного сокращения жевательной мускулатуры, которые сопровождаются сжатием челюстей

которое проявляется «оттягиванием» мягких тканей вниз. Гипернапряжение мышц корректируется ботулинотерапией.

Изменения мышечной активности могут быть связаны с нарушением осанки, искривлением позвоночника, симптомом «короткой ноги» и т.д. В этих ситуациях работу следует вести совместно с врачами смежных специальностей.

Замечено, что в разные периоды жизни хронологические изменения со стороны тканей у близких родственников бывают весьма схожими, что в ряде случаев



Увеличение ширины и или объема подбородка может привести к зрительному уменьшению размера губ или изменению визуализации их формы. Поэтому коррекция подбородочной зоны чаще всего проводится вместе с коррекцией губ, одновременно или поэтапно.

и скрежетом зубов. Длительное напряжение жевательных мышц утяжеляет нижнюю треть лица и приводит к изменению ее формы. Лицо у таких пациентов выглядит квадратным, в ряде случаев возникает асимметрия. Те же последствия влечет за собой напряжение мышц платизмы,

может явиться одним из ориентиров для врача при построении курса процедур. Например, если у молодой пациентки становится заметным незначительное утяжеление подбородочной зоны за счет увеличения объема жировой ткани, а у мамы и / или бабушки уже имеется выражен-

ная жировая ловушка, то следует заранее предпринять необходимый комплекс мер для коррекции подбородочной зоны и профилактики дальнейшего развития выраженного визуального эстетического недостатка.

Деление лица на верхнюю, среднюю и нижнюю трети удобно в практической работе: помогает понять, как нужно расставить отдельные зональные доминантные акценты и как они повлияют на восприятие образа в целом. И нижняя треть лица в этом плане очень важна.

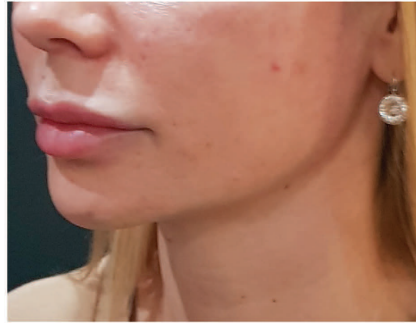Самые частые жалобы пациентов, касающиеся изменений в нижней трети лица:

- появление морщин,
- усиление выраженности физиологических складок,
- выпирание костей,
- визуально определяемое расширение сосудов,
- опущение углов рта и уменьшение объема губ,
- изменение формы подбородка;
- птоз мягких тканей,
- деформация овала лица.

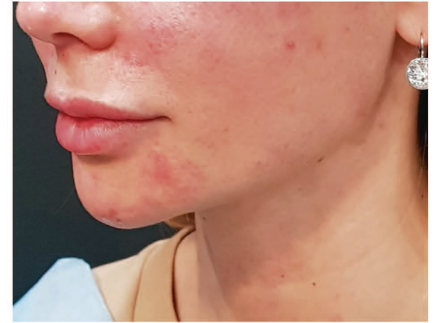Самые частые пожелания пациентов к коррекции:

- подтянуть мягкие ткани лица,
- уменьшить глубину складок и морщин,
- улучшить овал лица,
- изменить (уменьшить или увеличить) ширину лица,
- поднять углы рта,
- скорректировать форму губ и подбородка,
- гармонизировать внешность (например, создать более женственный, чувственный образ: для этого подбородок в процессе моделирования закругляют, чтобы убрать резкость. При создании мужского брутального образа скульптура лица, наоборот, более резкая, широкая).

Желание выглядеть молодо и ухоженно свойственно и мужчинам и женщинам. Молодость и ухоженность — это, прежде всего, хорошее качество кожи: однородный цвет, гладкий рельеф,

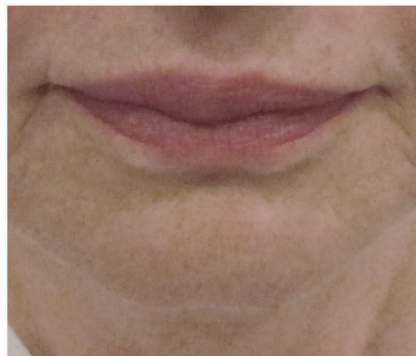

а

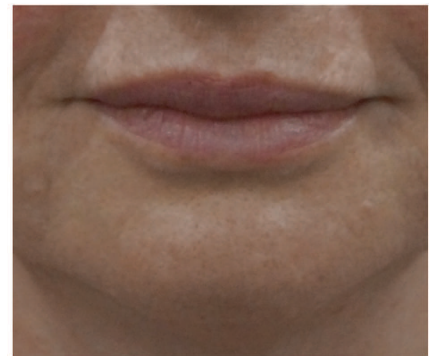

б

Фото 1. Пациентка К.: а — до; б — сразу после процедуры объемного моделирования подбородочной зоны филлером с гиалуроновой кислотой (1,0 мл). Форма подбородка стала более треугольной, заостренной, что соответствует чертам лица пациентки. Проведена коррекция угла челюсти с помощью 0,5 мл филлера с гиалуроновой кислотой (слева и справа). Геометрия лица стала более четкой, что подчеркивает его молодость и ухоженность.



а



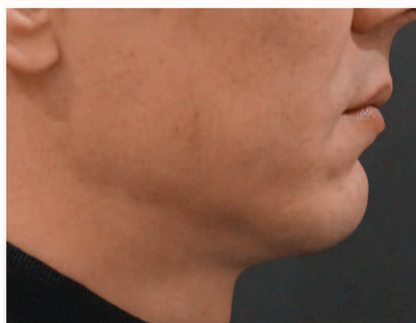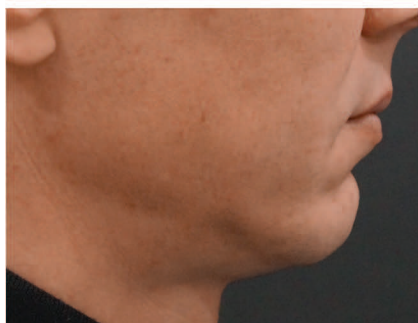б

Фото 2. Пациентка Т.: а — до; б — через 8 месяцев после курса процедур, включающих 3 процедуры аблятивного RF-лифтинга на аппарате Fractora, 6 процедур биоревитализации, объемное моделирование подбородочной области, губо-подбородочной складки, области губ (использовано 3,0 мл филлера). Значительно улучшилось качество кожи, ее однородность, разгладился рельеф. Кожа стала более однородной по цвету, гладкой и ухоженной. Форма губ и подбородочной зоны восстановлены в соответствии с тем, как они выглядели ранее.

подтянутость, отсутствие морщин, складок, новообразований и патологически расширенных сосудов. Одним из признаков молодости также являются хорошо очерченные углы нижней челюсти. Если у пациента наблюдается избыток подкожной жировой ткани и/или выраженный птоз, эта важная черта «стирается».

В практической работе врачу следует учитывать особенности подбородочной зоны. Кожа здесь утолщена, малоподвижна за счет фиброзных тяжей, идущих вглубь и пронизывающих

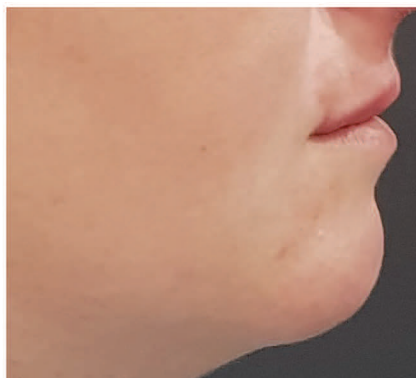
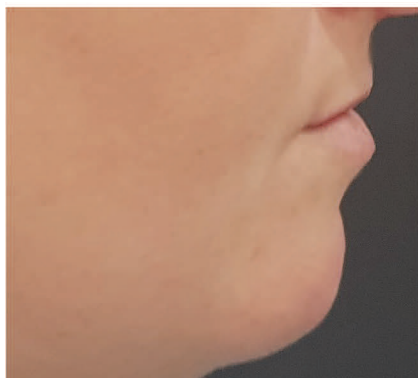
подкожную жировую клетчатку. Часто при инволюционных изменениях отмечается значительное усиление кожного рисунка и явлений гиперкератоза. Поэтому, прежде чем перейти к бьютификации, необходимо поработать над качеством кожи. Для этого применяют, например, лазерные и радиоволновые методы, сочетая их с инъекционными биоревитализирующими процедурами. При наличии патологически расширенных сосудов или пигментных пятен — фототехнологии. Если ткани истончены, то мышечная актив-



а

б

Фото 3. Пациент В.: а — до; б — через месяц после программы коррекции, включавшей 1 процедуру аблятивного RF-лифтинга на аппарате Fractora с целью улучшения качества кожи, через месяц — коррекцию филлером с гиалуроновой кислотой (2,0 мл) подбородочной зоны с целью расширения основания и увеличения объема подбородка, а также губо-подбородочной складки (1,0 мл), что обеспечило более плавный переход к нижней губе с сохранением четких границ подбородочной зоны (1,0 мл). Овал стал более четким, угол челюсти лучше очерчен. Пациент выглядит значительно моложе при сохранении мужественности в чертах лица.



а

б

*Фото 4. Пациентка С.: а — до, б — после коррекции нижней трети лица. Проведена коррекция нижней трети лица филлером с гиалуроновой кислотой: а) объемное моделирование подбородочной зоны (0,5 мл), б) коррекция области носа: препарат введен в основание носа (в проекции *spina nasalis*) супратериостально (0,2 мл) и в области колумеллы, между медиальными ножками крыльчатых хрящей (0,1 мл); в) коррекция верхней губы (0,5 мл). Лицо пациентки стало более женственным, мягким за счет изменения его черт. Верхняя губа стала более приподнятой, ее объем увеличен. Подбородок не только увеличен в объеме, но и закруглен. Шейно-подбородочный угол стал более выраженным.*

ность отражается на коже в виде «ямки и бугорков», поверхность кожи выглядит жатой, образуются динамические складки, которые впоследствии превращаются в глубокие статические. В подобных ситуациях оптимальна ботулинотерапия с целью коррекции нежелательной мышечной активности. И только в самом конце выполняют субдермальное введение филлера с целью разглаживания складок

и улучшения эстетического восприятия данной области.

ПОДБОРОДОК

Подбородок, в зависимости от его формы, размера, объема, наделяет обладателя определенными характерологическими особенностями. Выступающий квадратный подбородок – признак

силы воли, смелости, решительности. Эти черты очень ценятся представительницами слабого пола у мужчин, так как ассоциируются с надежностью и мужественностью. Мужчинам в их спутниках привлекательными кажутся более округлые плавные линии и меньшие размеры этой зоны. Округлость черт говорит о покладистости характера, мягкости и женственности. Поэтому, моделируя подбородок, мы, по сути, корректируем восприятие окружающими характера самого человека.

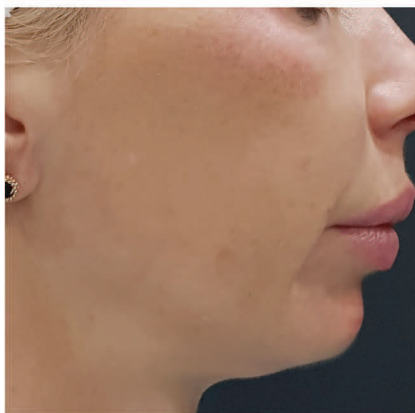
Порой подбородочная зона негативно оценивается самим пациентом, если какие-то ее особенности он расценивает как дефекты (слишком большой либо слишком маленький размер, нечеткие границы, слишком выступающий подбородок, наличие жировых отложений). В этом случае основная задача коррекции — убрать те черты, которые воспринимаются пациентом резко отрицательно.

Однако следует помнить, что даже незначительная коррекция может опутимо повлиять на оценку образа в целом. Например, меняя форму подбородка, автоматически меняется восприятие губ, скул, щек височной и лобной части лица. То есть, проведя коррекцию подбородка всего 1 мл филлера, мы кардинально можем поменять характерное восприятие лица пациента. Увеличение ширины и или объема подбородка может привести к зрительному уменьшению размера губ или изменению визуализации их формы. Поэтому коррекция подбородочной зоны чаще всего проводится вместе с коррекцией губ, одновременно или поэтапно.

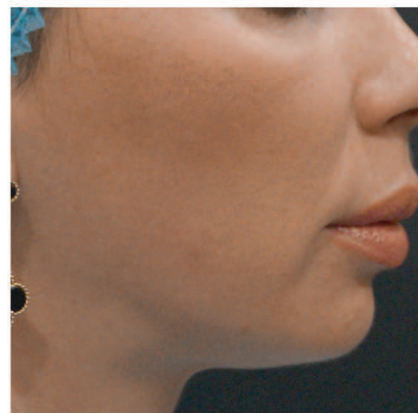
В процессе работы особое внимание уделяется коррекции губо-подбородочной складки, если она чрезмерно выражена или ее расположение и неравномерность приводят к искажению восприя-

тия формы лица. В ряде случаев она может подчеркивать асимметрию или создавать иллюзию выраженного ограничения подбородка, тем самым укорачивая лицо и создавая впечатление незавершенности. В этой ситуации проводят коррекцию губо-подбородочной складки филлерами. Формируемый переход к нижней губе скрупулезно продумывают: при создании более решительного (в мужском варианте — более брутального) образа полностью сглаживать губо-подбородочную складку не стоит, если задачами коррекции является не только расширение подбородка, но и увеличение его объема.

«Морщины марионетки», идущие от углов рта к подбородку, чаще всего возникают после 30–35 лет вследствие возраст-



а



б

Фото 5. Пациентка А.: а — до, б — через 6 месяцев после коррекции филлерами с гиалуроновой кислотой подбородочной зоны (1,0 мл), угла нижней челюсти (0,5 мл — справа, 0,5 мл — слева), скуловых зон (1,0 мл справа и 1,0 мл слева). Лицо пациентки значительно помолодело, были усилены акценты на скуловых зонах, подбородке, углах челюсти, что создало более яркий образ. Закругление подбородка сделало лицо более женственным.

ных структурных изменений тканей и гравитационногоптоза. «Недружелюбные» морщинки

со временем превращаются в заломы, придавая лицу печальное выражение. Их формирование

TEOSYALPEN — непревзойденный девайс для введения дермальных филлеров

Специалисты эстетической медицины всегда должны стремиться к тому, чтобы предоставить своим пациентам самый высокий уровень выполнения процедур.

Teosyal Pen представляет собой первое моторизированное беспроводное устройство, разработанное специально для введения гиалуроновых филлеров. Почти невесомый (40 г), он обеспечивает предельные точность и контроль, позволяющие сосредоточиться на эстетическом аспекте работы, улучшить результаты и повысить степень удовлетворенности пациентов процедурой.

Teosyal Pen позволяет контролировать инъекцию на трудных участках лица, таких как периорбитальная зона, и значительно облегчает введение высококогезивных гелей. Он создает контролируемый и постоянный поток препарата независимо от

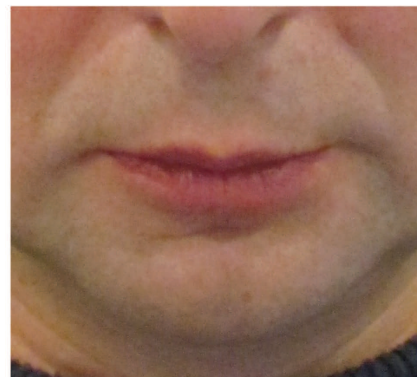
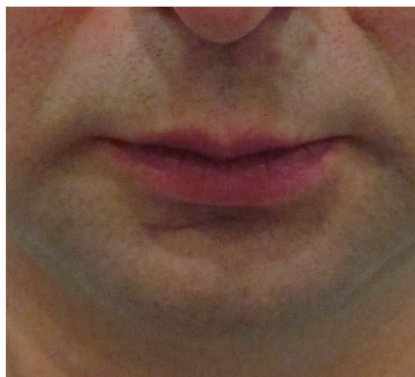
сопротивления тканей и вязкоэластических свойств геля. Устройство можно применять с любыми видами игл и канюлей, оно оснащено одноразовым держателем шприца (Teolink), имеет два режима введения (линейный и болюсный) с различной скоростью потока. Кнопка переключения режима введения меняет цветовой сигнал индикатора и позволяет выбрать необходимую скорость потока. Режим низкой скорости наиболее удобен для проведения инъекций в деликатных зонах. Режим средней скорости подходит для работы с губами. Режим «больших капель» эффективен для ретенсификации кожи,

а режим «мелких капель» — для периорбитальной области.

Teosyal Pen помогает лучше контролировать давление, скорость и количество вводимого продукта, что позволяет минимизировать риск гиперкоррекции даже при введении в тонкие морщины, снизить выраженность побочных реакций, включая значительное уменьшение болевых ощущений, экономнее расходовать препарат.



может быть и следствием гиперактивности мышц, опускающих углы рта, что легко устраняется с помощью введения ботулотоксина. Углы рта при этом приподнимаются, и неглубокие морщины могут разгладиться. Более выраженные складки заполняют филлером.



ГУБЫ

Особенности и техники коррекции губ весьма многообразны, и их выбор зависит от возраста пациента, стилового типажа (работа ведется в рамках программы имиджевого моделирования), наличия асимметрии и т.д. Однако это тема для отдельной статьи. В контексте данного материала мне хотелось бы сде-

а

Фото б. Пациент Д.: а — до, б — после коррекции филлерами губо-подбородочной складки, подбородочной области и нижней губы. Заметно сужение нижней губы и уменьшение асимметрии. Образ пациента стал более мужественным, сосредоточенным.

б

и соответствием друг другу в динамике.

Цели коррекции губ:

– восстановление утраченного объема при возрастных изменениях;

– придание губам естественности после неудачных предыдущих коррекций.

Динамическая составляющая образа в наибольшей степени проявляется именно благодаря губам. Большие или маленькие, широкие или узкие, молодые или возрастные, губы являются центром эмоционального восприятия. Поэтому очень важно выполнять коррекцию с учетом индивидуальных особенностей мимики пациента. Филлер, введенный без учета мышечного напряжения и мимической активности губ, может создать эффект искусственности. Ярким примером тому является сглаживание природного рельефа и натянутая улыбка, которая может присутствовать даже тогда, когда губы расслаблены и находятся в состоянии покоя. **К**



Важно выполнять коррекцию губ с учетом индивидуальных особенностей мимики пациента. Филлер, введенный без учета мышечного напряжения и мимической активности губ, может создать эффект искусственности.

лать акцент на целях коррекции. Они определяются не только пожеланиями пациента, но и особенностями отдельных черт его лица, их пропорциональностью

– устранение (уменьшение) асимметрии;

– изменение формы губ, если она не нравится пациенту или не соответствует чертам его лица;

ЛИТЕРАТУРА

1. Овчинникова Д.В., Федоров П.Г., Кодяков А.А. Имиджевое моделирование – новая тенденция эстетической медицины // «Метаморфозы». 2016/15.
2. Овчинникова Д.В., Федоров П.Г. Имиджевое моделирование, как основа комплексного омоложения лица // KOSMETIK international. 2016/1.
3. Разумовская Е.А. Клинический портрет губ в покое и при улыбке. Оптимизация эстетической коррекции // Инъекционные методы в косметологии. 2012/3.
4. Брачинни Ф. Преимущества комбинированного подхода к коррекции возрастных изменений лица в эстетической медицине: ботулинический токсин, филлеры и мезотерапия // Rev. Laryngol. Otol. Rhinol. 2010,131,2: 1–8.
5. Каган И.И., Чемезов С.В. Топографическая и операционная хирургия // 2009. 672 с.