Ранозаживление: как избежать грубого рубцевания

С конца XX века статус косметологии стал кардинально изменяться: из узко прикладной дисциплины она на наших глазах превращается в высоконаучную самостоятельную отрасль медицины. Невероятно быстро происходит внедрение в косметологию новых технологий с применением разных по агрессивности факторов воздействия на мягкие ткани. При этом по-прежнему актуальными остаются вопросы профилактики осложнений, прежде всего развития грубого рубцевания при применении инвазивных методов, ускорения репарации кожи и сокращения реабилитационного периода. Другими словами — проблемы ранозаживления.

Елена Гольцова,
к. м. н., главный врач NEO-Clinic, главный косметолог департамента здравоохранения Тюменской области, Тюмень

Сергей Гольцов,
к. м. н., доцент, заведующий кафедрой дерматовенерологии с курсом дерматоскопии «Новый уровень», генеральный директор НПО «Тюменькриобанк» и группы медицинских компаний NEO

Юрий Суховей,
д. м. н., заместитель гендиректора НПО «Тюменькриобанк» по науке, Тюмень

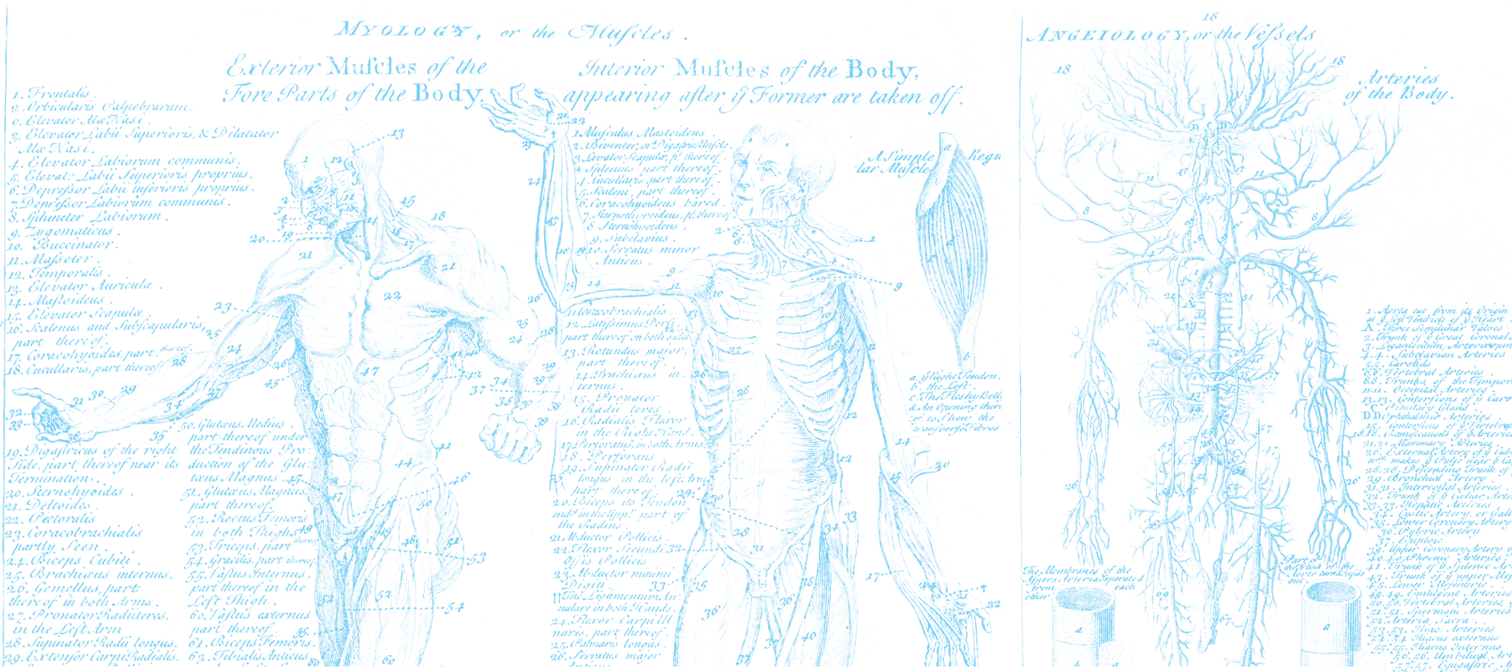

Введение

Клинический опыт убеждает, что имеющиеся в арсенале косметолога средства ранозаживления хоть и улучшают прогноз регенерации (репарации) тканей, но не дают ожидаемого эффекта. Даже если рана «затягивается» довольно быстро, то это происходит с формированием обезображивающих рубцов, которые вызывают у пациентов физический дискомфорт, ограничивают их социальную активность, нередко приводя к временному ограничению трудоспособности, к проблемам в карьере и личной жизни. Важно не только быстро «заживить» рану, но и сделать это с эстетической точки зрения правильно, без образования рубцов.

Ранозаживление и формирование рубцовой ткани

Что понимается под термином «рана»? Определение было дано еще в 1985 году академиком М. И. Кузиным, который охарактеризовал рану как механическое нарушение целостности кожи, слизистых оболочек или глубжележащих тканей и внутренних органов с развитием местных, регионарных и общих нарушений жизнедеятельности человека.

Заживление раны — это сложный биологический процесс, включающий фазы воспаления, реэпителизации, образования грануляционной ткани и реорганизации внеклеточного матрикса. Одним из важнейших условий этого процесса является нормальная работа иммунной системы, с одной стороны стимулирующей правильное развитие воспаления, что абсолютно необходимо для нормального заживления повреждения, и, с другой стороны, обеспечивающей нейтрализацию и элиминацию патогенов, всегда проникающих в рану.

На 3–4-е сутки после ранения формируется грануляционная ткань, постепенно заполняющая дефект. По данным В. В. Серова и А. Б. Шехтера, ее формирование начинается с 4–6-го дня и зависит от величины и типа раны. В развитой грануляционной ткани выделяют 6 слоев: поверхностный лейкоцитарно-некротический, слой сосудистых петель, слой вертикальных сосудов, созревающий слой, слой горизонтально расположенных фибробластов, фиброзный слой. По мере созревания грануляционной ткани толщина глубоких слоев увеличивается. Новообразование грануляционной ткани включает несколько событий: рост капилляров (ангиогенез), миграцию и пролиферацию фибробластов, накопление гликозаминогликанов, образование и созревание коллагеновых волокон. Каждый из этих процессов нарастает во времени.

Необходимый момент в заживлении, особенно открытых ран, края которых не соприкасаются, — эпителизация грануляционной ткани. Этот процесс модулируют эпидермальный фактор роста (EGF) и фактор роста кератиноцитов (KGF). Выделяясь клетками грануляционной ткани, они стимулируют пролиферацию эпителиоцитов. Последняя, как показали иммуногистохимические исследования, наиболее интенсивно происходит под свободным краем мигрирующего эпидермиса. KGF усиливает пролиферацию фолликулярных эпидермальных кератиноцитов человека, выступая как эндогенный медиатор развития и роста волосяных фолликулов.

Конечной целью ранозаживления является восстановление тканей в зоне повреждения. Однако его естественное течение может быть нарушено воздействием ряда неблагоприятных факторов (нагноения раны, отсутствия адекватного сопоставления зияющих краев, сильного натяжения окружающей рану кожи, особенности иммунной системы организма, наследственной предрасположенности и др.), которое, как правило, возникает на стадии синтеза коллагена. В этом случае формируется не нормотрофический (плоский) рубец, а атрофический (впалый) или выступающие над поверхностью кожи гипертрофический или келоидный рубец.

Рубцовая ткань отличается от нормальной кожи гораздо большей плотностью, структурой и ориентацией коллагеновых волокон (в обычной коже белки коллагена накладываются друг на друга хаотично, а в рубцовой ткани они, как правило, располагаются в одном направлении), малой васкуляризацией, пониженными функциональными свойствами.

Патогенез ранозаживления

Процесс ранозаживления начинается с фазы экссудации, которую впоследствии сменяют фазы пролиферации и репарации.

Экссудативная фаза: продолжительность данной фазы составляет 2–3 дня. Повреждение сосудов в области раны нарушает нормальный путь поступления питательных веществ, вследствие чего активизируются процессы анаэробного гликолиза. Нарастающий ацидоз также способствует перемещению клеток воспаления и макрофагов из интактных капилляров в область раны. Отторжение разрушенных тканей, очистка раны осуществляются под действием фагоцитов и лизосомальных ферментов, а фибриноген, представленный в ране, полимеризуется в фибриновые нити и формирует струп.

Фаза пролиферации: с началом этой фазы кровеносные капилляры начинают активно прорастать в область поражения.

Необходимый момент в заживлении, особенно открытых ран, края которых не соприкасаются, — эпителизация грануляционной ткани.

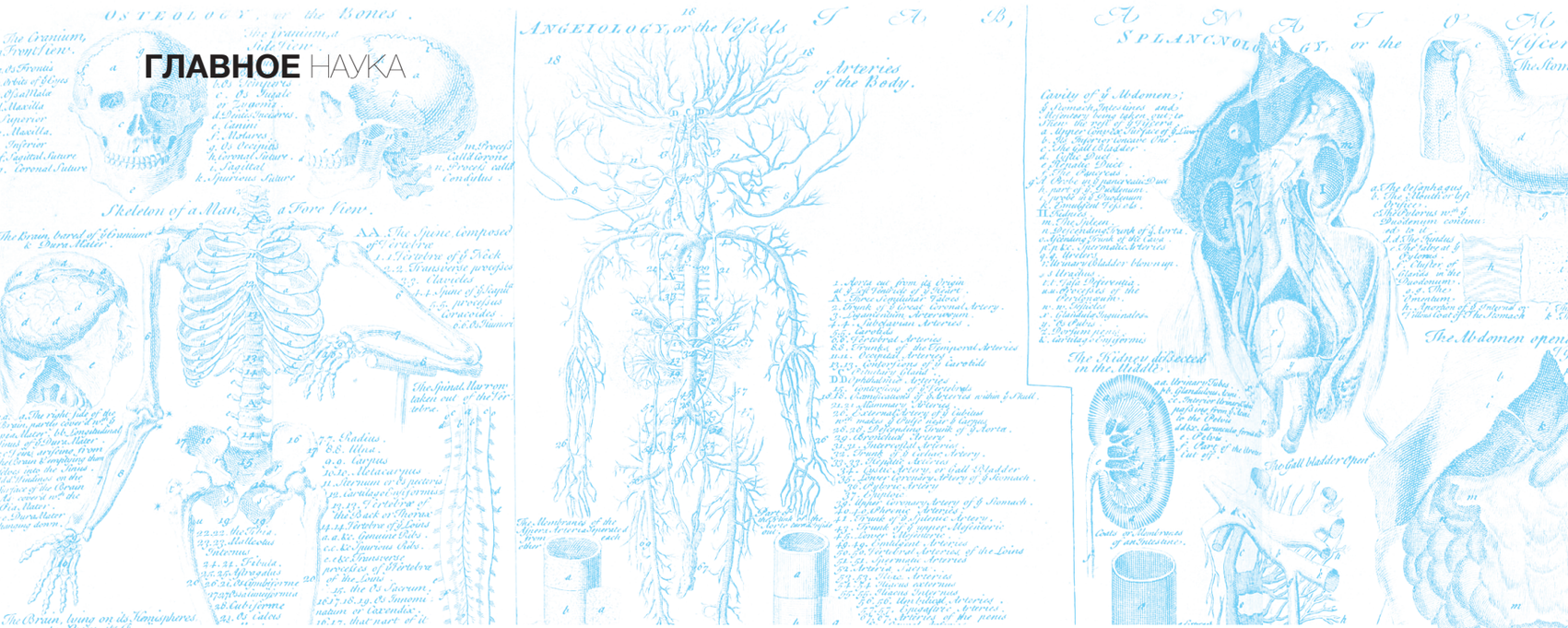

Ведение пациентов в постпроцедурный период — это один из основных факторов эффективности эстетической коррекции с применением методов, предусматривающих нарушение целостности кожи, таких как лазерная шлифовка и фракционный фототермолиз.

Фибробласты мигрируют из соседних здоровых тканей и синтезируют из коллагена и других соединительнотканных волокон высоковаскуляризированную грануляционную ткань. Нити фибрина с этого момента начинают рассасываться.

Репаративная фаза: в процессе рубцевания раны грануляционная ткань замещается пучками коллагеновых и других соединительнотканных волокон, параллельный ход которых обеспечивает стягивание их краев и начало формирования рубцовой ткани. Эпителизация происходит путем миграции эпителиальных клеток из краев раны с последующим утолщением эпителиального слоя за счет митотического деления.

На нормальный ход процесса ранозаживления могут неблагоприятно воздействовать метаболические нарушения (диабет), нарушения реологических свойств крови и ее циркуляции, инфекционные заболевания, лечение кортикостероидами, антикоагулянтами и некоторыми антибиотиками.

Для полноценного заживления ран в фазах пролиферации и репарации необходимы затраты большого количества энергии и субстрата, получаемых за счет анаболических процессов. В условиях гипоксии высокопродуктивные процессы окислительного фосфорилирования замещаются реакциями гликолиза, что влечет за собой истощение запасов энергии и снижение скорости ранозаживления. Необходимым условием ускорения ранозаживления является повышенное обеспечение энергией.

Традиционные топические средства

В значительной степени успех ранозаживления зависит от применяемых средств местного воздействия. Однако нередко они выбираются эмпирически, при этом частота возникновения осложнений может достигать 70%.

Выбор продиктован классическим дерматологическим подходом к терапии ран — как можно быстрее закрыть тканевый дефект, любой ценой, в том числе и с формированием рубца. Исходя из этих положений, на практике используют различные виды наружной терапии: бактерицидные, антисептические, антибактериальные средства, кортикостероидные препараты, лекарственные формы репарантов. Поскольку основные звенья эволюции раны трактуются с позиций скрытой хронической аутоиммунной патологии, все существующие терапевтические мероприятия часто сводят к иммуносупрессивным воздействиям, то есть к применению стероидных препаратов. На наш взгляд, это недопустимо, так как при нанесении того или иного кортикостероидного средства в раневом очаге формируется стойкий спазм микрососудов кожи, что приводит к нарушениям тканевого обмена в уже и так поврежденной области.

Особую группу составляют репаранты, ускоряющие естественные процессы эпителизации: собственный эпидермис кожи пациента является самым лучшим покрытием раны и более всего способствует ее заживлению без образования рубца.

Однако скорость эпителизации при применении репарантов замедленная, в частности у солкосерила она составляет в среднем 30 дней. Таким образом, задача разработки новых высокоэффективных способов репарации остается актуальной.

Гипотеза и реальность результата

Какие задачи должно решать средство, обеспечивающее нормальное ранозаживление? Зная патогенез ранозаживления и патологического рубцевания, сформулировать ответ на этот вопрос несложно: такое средство должно обеспечивать ускорение заживления раневой поверхности, стимуляцию репаративных потенций кожи, профилактику вторичного инфицирования и предупреждение тяжелых осложнений, связанных с рубцеванием. Гораздо сложнее такое средство найти, разработки идут по разным направлениям. Одно из них связано с клеточными технологиями. Исследователи, работающие в этой области, опирались на хорошо известный факт: этапу эпителизации обязательно предшествует этап образования молодой зернистой соединительной ткани — грануляционной. Отсюда возникла рабочая гипотеза о возможном улучшении ранозаживления, если стимуляцию репаративного потенциала кожи, вызванную локальными повреждениями (например, косметологическими методиками), усилить дополнительным применением вещества, предсказуемо воздействующего на механизм формирования грануляционной ткани. При выборе основы препарата исходили из предположения, что, если в ее качестве использовать гелеобразующее вещество природного происхождения, это позволит избежать раздражения кожи и рубцового стягивания раны и уменьшить болевые ощущения.

Рис. 1. Пятые сутки эксперимента: дефект кожи не наблюдается, определяется очаг эпителизации до 2 см в диаметре

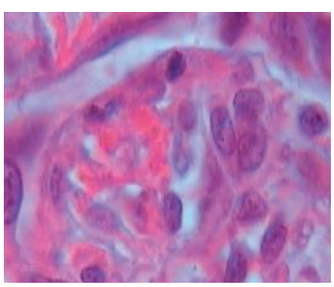

Рис. 2. Пятые сутки эксперимента: поверхность раны покрыта многослойным плоским эпителием, подэпителиально определяется лимфоплазмоцитарная инфильтрация. Окраска — гематоксилин Майера и эозин. Ув. х90

Рис. 3. Десятые сутки эксперимента: наблюдается полная эпителизация зоны раневого дефекта, развитие и рост числа волосяных фолликулов

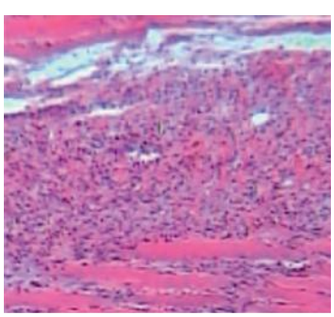

Рис. 4. Десятые сутки эксперимента: гистологическая картина свидетельствует об эпителизации раны с сохранением всех функционирующих структур. Окраска — гематоксилин Майера и эозин. Ув. х20

В новом ранозаживляющем средстве в качестве активного действующего начала использован лиофилизированный экстракт клеток куриного эмбриона. Как показали исследования, это вещество обладает способностью стимулировать миграцию и пролиферацию фибробластов, кератиноцитов, эндотелиальных и других клеток, активно участвующих в ранозаживлении, способствуя эпителизации и восстановлению эластичности тканей. Оно обладает мощным антимикробным эффектом: вступая во взаимодействие с рецепторным полем раны, проявляет активность в отношении грамположительных и грамотрицательных бактерий, а также грибов рода Candida и дерматофитов.

Основа ранозаживляющего средства — 2%-й раствор гидроксиэтилцеллюлозы, который представляет собой водорастворимый гель. При испарении воды (потере влаги) гель высыхает и при ее добавлении вновь набухает. Терапевтическая концентрация вещества сохраняется за счет гидрофильности основы, свойства активного вещества при этом не изменяются в силу его водорастворимости. Гидрофильная основа обеспечивает умеренный дегидратирующий эффект, уменьшает болевые ощущения. После нанесения ранозаживляющего геля на поврежденную кожу на ее поверхности образуется тонкая эластичная пленка, не допускающая стягивания поверхности раны — одной из причин грубого рубцевания.

Как действует ранозаживляющий гель на раневой процесс? В первую фазу ранозаживления он купирует воспалительные явления, ускоряет очищение раны за счет мощного антибактериального эффекта и индуцирующего влияния на гибель клеток. Во вторую и третью фазы препарат стимулирует процессы физиологичной репаративной регенерации: эпителизация раны происходит без образования соединительнотканного рубца с восстановлением функции поврежденного участка (о чем свидетельствует рост волосяного покрова).

Вещества, содержащиеся в экстракте клеток куриного эмбриона, активизируют окислительные метаболические процессы в клетке, находящейся в условиях дефицита энергии. В условиях гипоксии и/или недостатка субстрата, а также при повышенном потреблении энергии в процессе заживления и регенерации стимулирует энергетические процессы клеточного метаболизма.

Многочисленные контролируемые экспериментальные и клинические исследования показали, что ранозаживляющий гель способствует созреванию физиологичной, неизмененной грануляционной ткани, ускоряет процесс ранозаживления.

Это хорошо демонстрирует эксперимент, выполненный на 80 половозрелых кроликах-самцах. В первые сутки после нанесения ранозаживляющего геля на инфицированную рану мягких тканей животных раневой дефект сохраняет свои размеры (4±0,5 см в диаметре), вокруг раны сохраняется умеренная гиперемия кожи, стенки раны мягкие при пальпации, дно покрыто налетом фибрина, гной отсутствует.

На третьи сутки наблюдается значительное уменьшение размеров дефекта ткани (до 0,2–0,3 мм в диаметре), образование струпа бледно-серого цвета и вокруг него очага эпителизации до 2,5–3,0 мм в диаметре. Гиперемия и инфильтрация вокруг раны отсутствуют. При гистологическом исследовании в ране определяется рыхлая соединительная ткань с небольшой лейкоцитарной инфильтрацией, единичными укрупненными фибробластами, лимфоцитами, плазмоцитами, эозинофилами и моноцитами. Очаги пролиферации эндотелия сосудов без просвета, с многорядностью расположения ядер. На пятые сутки дефект кожи не наблюдается, определяется

очаг эпителизации до 2 см в диаметре[Рис. 1]. Микроскопически поверхность покрыта многослойным плоским эпителием, подэпителиально определяется лимфоплазмоцитарная инфильтрация[Рис. 2].

На 10–15-е сутки эксперимента констатирована полная эпителизация зоны раневого дефекта, развитие и рост числа волосяных фолликулов[Рис. 3]. Гистологически отмечается пролиферативная активность клеток фибробластического ряда, трубчатая пролиферация фибробластов и эндотелия сосудов. В подкожной клетчатке определяются неповрежденные нервные стволики, что соответствует гистологической картине эпителизации раны с сохранением всех функционирующих структур[Рис. 4].

В этом эксперименте ни у одного из животных, получавших плацебо, эпителизации не наблюдалось.

Исследования также подтвердили, что благодаря гелеобразующей биополимерной основе препарат не оказывает раздражающего действия на кожу и слизистые, не препятствует резорбции активных веществ. Важно, что реабсорбции самого средства в системный кровоток не наблюдается.

Что говорит косметологическая клиническая практика?

Ведение пациентов в постпроцедурный период — это один из основных факторов эффективности эстетической коррекции с применением методов, предусматривающих нарушение целостности кожи, таких как лазерная шлифовка и фракционный фототермолиз.

В нашей клинике ранозаживляющее средство применяется в течение трех лет после процедур фракционного фототермолиза, лазерного удаления новообразований кожи, лазерных шлифовок у пациентов разного возраста и типа кожи. Опыт, наш и коллег из других клиник, показал, что применение ранозаживляющего геля в ранний реабилитационный период после косметологических процедур любой степени инвазивности способствует сокращению фазы экссудации, более быстрому восстановлению кожи и заживлению без образования рубцов. Поясним на примере.

Исследования также подтвердили, что благодаря гелеобразующей биополимерной основе препарат не оказывает раздражающего действия на кожу и слизистые, не препятствует резорбции активных веществ.

Рис. 5. Вскрытая пациенткой киста быстро превратилась в трофическую язву. Заживление без рубца с полным восстановлением функции кожи. На фото — до и через один месяц

Пациентка А., 37 лет, обратилась в клинику по поводу язвы на правой щеке, которая, с ее слов, сформировалась после того, как она самостоятельно вскрыла «прыщик», — очевидно, что это была эпидермальная киста. Для ускорения заживления и предупреждения патологического рубцевания ранозаживляющий гель наносили на обработанный лазером участок кожи тонким слоем сразу после воздействия и далее два раза в день в течение одной недели.

Перед каждым нанесением геля кожу очищали от отмерших клеток, кровянистых выделений и сукровицы, а также — начиная со второй процедуры — от предыдущего слоя геля. Очищение кожи проводили ватным тампоном, смоченным термальной водой или мягким инертным тоником. Никаких средств, содержащих спирт, кислоты, марганец или какие-либо другие активные вещества, не использовали.

Наблюдения показали, что покраснение и отечность кожи уменьшались в первые сутки после процедуры[Рис. 5], также в течение нескольких дней очистилось дно язвы и обозначились грануляции.

В течение двух недель дно язвы приподнялось, одновременно с этим началась краевая эпителизация дефекта, которая закончилась его полным и безрубцовым закрытием спустя 1 месяц.

Заключение

Таким образом, клиническая косметологическая практика подтверждает теоретические прогнозы и результаты исследований: новый механизм влияния на ранозаживление ускоряет и нормализует процессы репарации кожи раневой поверхности, предупреждая развитие грубого рубцевания. В отличие от традиционных дерматологических средств, ранозаживляющий гель обеспечивает не только закрытие раны, но и хороший эстетический эффект. ○