

ИНЪЕКЦИОННЫЕ МЕТОДЫ В КОСМЕТОЛОГИИ

Тематическое приложение к журналу

Современные представления о терапии мимических морщин препаратом Диспорт®

Материалы Консенсуса Международного
экспертного совета с комментариями
членов Российского экспертного совета



МЕЖРЕГИОНАЛЬНАЯ ОБЩЕСТВЕННАЯ
ОРГАНИЗАЦИЯ СПЕЦИАЛИСТОВ БОТУЛИНОТЕРАПИИ

ИД «Косметика и медицина»

Эстетическая ботулинотерапия

Современные представления о терапии мимических морщин препаратом Диспорт®

Материалы Консенсуса Международного экспертного совета с комментариями членов Российского экспертного совета

Документ подготовлен на основании личного опыта членов Российского экспертного совета и посредством цитирования:

1. *International consensus recommendations on the aesthetic usage of botulinum toxin type A (Speywood Unit). Part I: Upper facial wrinkles.* Ascher B., Talarico S., Cassuto D., Escobar S., Hexsel D., Jaen P., Monheit G.D., Rzany B., Viel M. *J Eur Acad Dermatol Venereol.* 2010; 24: 1278–1284.

2. *International consensus recommendations on the aesthetic usage of botulinum toxin type A (Speywood Unit). Part II: Wrinkles on the middle and lower face, neck and chest.* Ascher B., Talarico S., Cassuto D., Escobar S., Hexsel D., Jaen P., Monheit G.D., Rzany B., Viel M. *J Eur Acad Dermatol Venereol.* 2010; 24: 1285–1295.

Члены Международного экспертного совета по применению препарата абоботулотоксина А (препараты Диспорт® и Azzalure®) в эстетической медицине: B. Asher, S. Talarico, D. Cassuto, S. Escobar, D. Hexel, P. Jaen, G.D. Monheit, B. Rzany, M. Viel

Члены Российского экспертного совета:

В.В. Атаманов, Е.И. Губанова, И.П. Дмитриева, О.М. Капулер, О.Р. Орлова, О.С. Панова, Е.З. Парсагашвили, А.В. Сайбель, Е.А. Санчес, А.Н. Саромыцкая, Э.Е. Сатардинова, С.Л. Тимербаева, С.Ю. Шелехов, Я.А. Юцковская

Научные редакторы: д.м.н. Орлова О.Р., д.м.н. Тимербаева С.Л.

Вступление

София Леонидовна Тимербаева

доктор медицинских наук, руководитель лаборатории клинических исследований ФГБУ «Научный центр неврологии РАМН», вице-президент Межрегиональной общественной организации специалистов ботулинотерапии – МООСБТ (Москва)

Консенсус (лат. *consensus*) – согласие, общее мнение. Консенсус достигается путем конструктивной и корректной дискуссии с использованием уместной аргументации.

В соответствии с положениями доказательной медицины консенсусы специалистов относят к материалам уровня доказательности С.

Обсуждаемый консенсус ведущих мировых специалистов эстетической медицины чрезвычайно важен для практикующих врачей, поскольку предоставляет большой объем актуальной информации в концентрированном виде с акцентом на наиболее значимые вопросы – показания к введению ботулинотоксина типа А, техника инъекций, дозы, меры предосторожности с целью минимизации нежелательных явлений и др.

В то же время, консенсус – не застывший постулат, он может меняться по мере появления и обсуждения новых аргументов. Возникающие по тем или иным вопросам разногласия следует урегулировать, приводя необходимые аргументы и поддерживая атмосферу сотрудничества. Свидетельством последнего являются высокопрофессиональные комментарии ведущих российских специалистов, обладающих большим практическим опытом ботулинотерапии. Врачи щедро делятся своими рекомендациями, внося в сухой текст консенсуса живые интересные наблюдения из практики по коррекции эстетических проблем.

Представленные материалы можно назвать «основой ботулинотерапии» в эстетической медицине – наглядной, информативной, понятной и врачу, и его пациентам.

Ольга Сергеевна Панова

доктор медицинских наук, профессор кафедры эстетической медицины РУДН, заведующая отделением дерматоонкологии и лазерной хирургии ЦКБ РАН, директор МЦКК «Эклан», президент Общества эстетической медицины России, вице-президент исполнительного комитета Международной ассоциации эстетической медицины, действительный член Совета общества пластических, реконструктивных и эстетических хирургов (Москва)

Более 30 лет прошло с той поры, как в арсенале клинической медицины появились препараты на основе ботулотоксина. Что касается эстетической медицины, то, по образному выражению профессора Лоу, токсин ботулизма открыл новую эру нехирургического «управления»

морщинами. Наш опыт работы с ботулотоксинами составляет более 15 лет.

Препарат Диспорт® применяется в нашей практике с 1999 года. За это время он подтвердил свою высокую эффективность и безопасность. На основании клинических исследований были разработаны и утверждены медицинские технологии по коррекции возрастных изменений верхней и нижней трети лица и лечению гипергидроза.

Опираясь на накопленный клинический опыт, можно утверждать, что в сравнении с другими ботулотоксинами препарат Диспорт® имеет преимущества и чаще применяется для устранения эстетических проблем в силу своей эффективности и оптимального профиля безопасности, а также экономической выгоды.

Уверена, что возможности Диспорта® в области эстетической медицины далеко не исчерпаны.

Ольга Ратмировна Орлова

доктор медицинских наук, профессор кафедры нервных болезней ФППОВ Первого МГМУ им. И.М. Сеченова, президент Межрегиональной общественной организации специалистов ботулинотерапии (МООСБТ), руководитель неврологического отделения Центра междисциплинарной стоматологии и неврологии (Москва)

Двадцать лет эстетической ботулинотерапии – большой срок, за который подходы к тактике инъекций ботулинотоксина типа А менялись несколько раз. Представленный в совместном Консенсусе коллективный анализ опыта большой группы экспертов также не является окончательным, он вполне может меняться по мере накопления новых знаний и навыков. Очень полезным дополнением к международному Консенсусу служат комментарии российских специалистов с обсуждением фотоматериалов клинических случаев, анализом нежелательных явлений и рассмотрением возможности их профилактики.

Подход к созданию данного Консенсуса можно назвать эталонным как по способам получения информации от экспертов – коллегиально, последовательно, корректно, так и по форме изложения материала, что, несомненно, приведет к отличным результатам в практической работе.

Введение

В данной работе представлен детальный разбор стратегии и тактики ботулинотерапии отдельных зон лица (верхняя, средняя, нижняя треть) с применением абоботулотоксина А (Диспорт®/Azzalure®). Рекомендации представляют собой консенсус ведущих зарубежных специалистов. Приглашенные эксперты Российского экспертного совета делятся своим практическим опытом, внося дополнительные комментарии, исходя из реалий собственной клинической практики.

Инъекции ботулинического токсина типа А (БТА) являются широко распространенной малоинвазивной косметологической процедурой. При введении в мышцу БТА блокирует высвобождение нейромедиатора ацетилхолина, необходимого для осуществления нейромышечной передачи [1]. Таким образом, инъекции БТА способствуют стойкой релаксации мышц и разглаживанию морщин, имеющих мимическую природу, что положительно сказывается не только на внешнем виде, но и на качестве жизни пациента [2].

В эстетической медицине используются несколько препаратов, содержащих БТА. Диспорт® (Ipsen Pharma, Франция), который в странах Европы представлен под брендом Azzalure® (Galderma SA, Швейцария), Ботокс®/Vistabel® (Allergan Inc., США) и Ксеомин/Восcouture® (Merz Pharma, Германия) являются наиболее распространенными препаратами. В Российской Федерации зарегистрированы также препараты Лантокс/Prosigne/ВТХА (Ланчжоуский институт биологических продуктов, Китай) и Релатокс (НПО «Микроген», Россия).

Производство разных препаратов осуществляется на основе различных штаммов *Cl. botulinum*, имеет свои технологические особенности, в том числе касающиеся процессов очищения и стабилизации [1, 3]. В связи с тем, что для измерения активности БТА в препаратах Диспорт®/Azzalure® и Ботокс®/Vistabel® используются разные биологические тесты, единицы активности БТА в них не являются взаимозаменяемыми [3, 4]. Активность токсина в препаратах Диспорт® и Azzalure® измеряется в единицах Spreuwood – с.ЕД (сокращение от названия компании Spreuwood Biopharm Ltd (Англия), которая разработала этот препарат).

Уже более 20 лет Диспорт® активно используется как в неврологии, так и в эстетической медицине [5–8]. Эффективность и безопасность коррекции межбровных морщин с применением Диспорта подтверждается результатами многочисленных клинических исследований с участием более 4 000 пациентов. В настоящее время компанией Ipsen Pharma осуществляется поставка в Россию двух форм упаковки препарата Диспорт® – с содержанием БТА 500 и 300 с.ЕД.

Препарат Azzalure® производится из того же активного вещества, что и Диспорт®, но содержит 125 с.ЕД токсина. Этот препарат разработан для применения в эстетической медицине и сравнительно недавно был одобрен для ис-

пользования в 15 странах Европы (компания Galderma – партнер по продвижению и продажам препарата Azzalure®).

Клинических исследований, посвященных использованию БТА (Диспорта) по широкому кругу показаний, выходящих за рамки официально зарегистрированных, сравнительно немного [5,6, 9–18]. В связи с этим для активно практикующих врачей польза представленных международных рекомендаций с комментариями российских экспертов является несомненной [19, 20].

Согласованные рекомендации были разработаны членами Международного совета по применению БТА для коррекции морщин лица, шеи и области декольте на основании собственного опыта использования препарата Диспорт®/Azzalure®. Рекомендация считалась принятой, если она была одобрена не менее чем 90% членом Совета (восемью из девяти). Исключение составила область декольте, поскольку в изучении эффективности ботулинотерапии в этой области участвовали не все члены Совета.

В состав Международного совета вошли девять дерматологов/пластических хирургов, имеющих большой опыт использования препарата Диспорт®/Azzalure®. Три члена Совета (Б. Ашер, Б. Ржани и Г.Д. Монхейт) являются ведущими специалистами, принявшими участие в нескольких крупных клинических исследованиях по изучению эффективности и безопасности применения препарата Диспорт® для коррекции межбровных морщин и морщин вокруг глаз («гусиных лапок»).

Представленные рекомендации касаются вопросов целесообразности проведения ботулинотерапии, анатомических особенностей конкретных областей, точек и схем введения БТА, дозировок, техники инъекций и мер предосторожности для каждого конкретного случая применения препарата Диспорт®/Azzalure®. Области/точки, в которых инъекции БТА сопряжены с высоким риском осложнений, в настоящих рекомендациях не рассматриваются.

Указанная информация не является рекламой и содержит научно-информационные данные по показаниям, не зарегистрированным в РФ. Данная информация размещается в целях информирования медицинского сообщества о результатах международных клинических исследований, международного консенсуса в области косметологии и развития медицины путем освещения текущих проблем и наработок по препарату. Данная информация не может применяться в широкой практике медицинским сообществом до момента регистрации таких показаний в РФ.

Представленные рекомендации относятся к препаратам на основе абоботулотоксина А – Диспорта и Azzalure®, активность которых измеряется в единицах (ЕД) Spreuwood. Конкретные рекомендации по схемам дозирования не распространяются на другие препараты, содержащие БТА.

Таблица 1. Сравнительный анализ препаратов БТА, одобренных для использования в эстетической медицине*

Препарат	Диспорт®, 500 ЕД	Диспорт®, 300 ЕД	Ботокс®/Vistabel®	Ксеомин/Bocouture®	Лантокс
Генериковые названия	AbobotulinumtoxinA Аботулоботоксин А	AbobotulinumtoxinA Аботулоботоксин А	OnabotulinumtoxinA Онаботулоботоксин А	IncobotulinumtoxinA Инкоботулоботоксин А	–
Компания	Ipsen Pharma	Medicis Pharmaceutical Co.	Allergan Inc.	Merz Pharma	Ланчжоуский институт биологических продуктов
Биологическая активность, ЕД во флаконе	500 s.ЕД	300 s.ЕД	100 или 50 ЕД	100 или 50 ЕД	100 или 50 ЕД

Что такое «аботулоботоксин А»?

Не так давно FDA USA (Управление США по контролю за качеством пищевых продуктов и лекарственных средств) ввело специфические генериковые названия разных препаратов БТА. Цель этого нововведения – избежать путаницы и ошибок при выписке разных препаратов (табл. 1).

В США аптеки и больницы используют исключительно генериковые названия, поэтому любой препарат должен иметь свое собственное наименование, не имеющее отношения к конкретному бренду или компании-производителю.

Такие названия, как «ботулинический токсин типа А – Диспорт®» в США недопустимы: перед регистрацией препарата Диспорт® в 2009 г. в США FDA попросило компании-производители препаратов БТА предоставить уникальные трех- или четырехбуквенные префиксы к термину «ботулинический токсин типа А». Согласно правилам, название должно легко произноситься и не должно ассоциироваться с брендом. Компания «Ипсен» подала название *AbobotulinumtoxinA*, которое FDA и зарегистрировало.

Что такое Speywood unit?

В 1981 г. Джон Элстон первым из британских врачей использовал в клинической практике ботулинический токсин типа А, полученный в Центре прикладной микробиологии и исследований (CAMR) города Портондаун (Великобритания).

Коммерческие соглашения с этим центром помогли компании Porton Products Limited в последующем разработать и представить на рынок британскую форму БТА с коммерческим названием Диспорт®. Название «Dysport®» является комбинацией слов *Dystonia* (неврологическое заболевание) и *Porton* (исходное наименование филиала компании Ипсен). В декабре 1990 г. регулирующие органы Объединенного Королевства выдали лицензию на лечение блефароспазма и гемифациального спазма с использованием препарата Диспорт®. Фармацевтическая компания Porton Products Limited преобразовалась в Speywood Pharmaceuticals Limited, которая затем была приобретена французской компанией Ипсен.

Таким образом, Speywood Unit (s.U, единицы Спейвуд, s.ЕД) – специфическая единица активности нейротоксина в составе препарата Диспорт®, названная в честь первой компании-производителя. В некоторых современных публикациях Speywood Unit обозначена как уникальная единица активности препарата Диспорт®.

Международные рекомендации по использованию аботулотоксина А (Диспорт®) в эстетической медицине. Комментарии экспертов российского совета

Члены Международного совета по применению препаратов аботулотоксина А в эстетической медицине

Б. Ашер (B. Asher)

Клиника эстетической хирургии, Париж, Франция

С. Таларико (S. Talarico)

Федеральный университет Сан-Паулу, Бразилия

Д. Кассуто (D. Cassuto)

Университет Катании, Милан, Италия

С. Эскобар (S. Escobar)

Университет Буэнос-Айреса, Аргентина

Д. Гексель (D. Hexel)

Епископальный католический университет Рио Гранде до Сулл, Порто Алегре, Бразилия

П. Жаэн (P. Jaen)

Государственная больница Рамон-и-Кахаля, Мадрид, Испания

Г.Д. Монхейт (G.D. Monheit)

Центр дерматологии и красоты, Бирмингем, США

Б. Ржани (B. Rzany)

Клиника дерматологии, университетская клиника Шарите, Берлин, Германия

М. Виль (M. Viel)

Лондонский центр эстетической хирургии, Лондон, Англия

Эксперты российского совета

Атаманов Василий Викторович (Новосибирск)

пластический хирург, офтальмолог, зав. отделением реконструктивной и пластической хирургии Новосибирского филиала ФГУ МНТК «Микрохирургия глаза» им. акад. С.Н. Федорова

Губанова Елена Ивановна (Москва)

д.м.н., главный врач клиники превентивной медицины «Валлекс М»

Дмитриева Ирина Петровна (Санкт-Петербург)

дерматовенеролог, косметолог, клиника пластической хирургии «Академия»

Капулер Ольга Марсельевна (Уфа)

д.м.н., гл. внештатный специалист по косметологии Управления здравоохранения администрации г. Уфы, врач высшей категории, зав. отд. терапевтической косметологии ЗАО «Косметологическая лечебница»

Орлова Ольга Ратмировна (Москва)

д.м.н., проф. кафедры нервных болезней ФППОВ Первого МГМУ им. И.М. Сеченова, президент Межрегиональной общественной организации специалистов ботулинотерапии (МООСБТ), руководитель неврологического отделения Центра междисциплинарной стоматологии и неврологии

Парсагашвили Елена Захаровна (Санкт-Петербург)

дерматовенеролог, косметолог, физиотерапевт, главный врач клиники эстетической медицины «AESTIMA»

Сайбель Анастасия Валерьевна (Челябинск)

дерматовенеролог, косметолог, ассистент кафедры дерматовенерологии и косметологии ЧГМА

Санчес Елена Альбертовна (Москва)

к.м.н., дерматовенеролог, косметолог, врач высшей категории отделения дерматоонкологии и лазерной хирургии Центральной клинической больницы РАН

Саромыцкая Алена Николаевна (Волгоград)

дерматовенеролог, косметолог, руководитель ЦЭМ «Профессионал», клиники пластической хирургии «Ассоль»

Сатардинова Эльмира Евгеньевна (Иркутск)

к.м.н. невролог, косметолог, генеральный директор Центра эстетической медицины «Сатель», руководитель Центра ботулинотерапии КДЦ Иркутской медицинской академии последипломного образования

Шелехов Сергей Юрьевич (Алматы, Казахстан)

к.м.н., невролог, косметолог, зав. курса дерматокосметологии Казахско-Российского медицинского университета

Юцковская Яна Александровна (Москва, Владивосток)

д.м.н., проф., зав. кафедрой дерматовенерологии и косметологии ГБОУ ВПО ВГМУ МЗ РФ, директор ООО «Профессорская клиника Юцковских», президент НП «ДВАЭМ», председатель Дальневосточного отделения МООСБТ

Общие вопросы

Работа с пациентами

Консультирование пациентов является неотъемлемой частью лечебного процесса, в том числе ботулинотерапии.

Во время консультации врач должен проанализировать пожелания пациента, обращая внимание на возможные расхождения в объективном и субъективном восприятии имеющихся у него эстетических недостатков. Также следует уделить пристальное внимание индивидуальным особенностям анатомии лица, понаблюдать за пациентом в состоянии мимического покоя, а также при активной произвольной и непроизвольной мимике, обращая особое внимание на любую асимметрию.

На основании анамнестических данных (отсутствие противопоказаний) и результатов осмотра (наличие показаний) врач представляет пациенту план лечения, составленный в соответствии с его пожеланиями и имеющимися объективными проблемами с учетом анатомических особенностей лица и степени старения.

Затем врач рассказывает о выбранном препарате БТА и механизме его действия, а также детально обсуждает вопросы безопасности.

Пациента необходимо информировать о самой процедуре, ожидаемых сроках начала действия токсина и продолжительности миорелаксирующего эффекта. Следует пояснить, что способность к мимической активности восстанавливается раньше, чем исчезает эффект разглаживания морщин.

Специалист должен рассказать пациенту об ожидаемых нежелательных явлениях после инъекций, подчеркнув возможность их коррекции при своевременном обращении к врачу.

Пациента отдельно уведомляют, если введение препарата проводится не по официальным показаниям. Все пациенты должны подписывать добровольное информированное согласие перед процедурой. Сложно переоценить значение фото- и видеодокументирования.

Для того чтобы оценить результаты терапии, рекомендуется, в особенности первичным пациентам, назначать осмотр спустя 3–6 нед после инъекции. На приеме врач и пациент сравнивают фотографии и/или видеозаписи до и после лечения, при этом оценивается уровень удовлетворенности результатами процедуры. При необходимости может быть проведена дополнительная коррекция с использованием небольших дозировок БТА, но

не ранее чем через 3 нед после первой процедуры во избежание стимуляции образования нейтрализующих токсинов антител.

Очень важно сформировать у пациентов реалистичные представления о возможностях лечения препаратами ботулинотоксина, поскольку именно они во многом определяют уровень удовлетворенности проведенной терапией [21].

Приготовление раствора для инъекции

Эксперты рекомендуют разводить лиофилизированный порошок БТА (Диспорт®) 0,9% раствором хлорида натрия, не содержащим консерванта, до получения концентрации токсина 200 с.ЕД/в 1 мл раствора (10 с.ЕД/0,05 мл) (поскольку далее речь пойдет только об одном препарате – аботулотоксине А, единицы активности будут указаны как ЕД, при этом речь пойдет именно о с.ЕД). Согласно инструкции, для восстановления препарата Диспорт® 500 ЕД используется 2,5 мл физиологического раствора, 300 ЕД – 1,5 мл (табл. 2).

Рекомендованная концентрация БТА (Диспорт®) в растворе, готовом к употреблению, составляет 200 ЕД/мл (10 ЕД/0,05 мл).

Такая концентрация используется в большинстве международных клинических исследований эффективности коррекции межбровных морщин с помощью препарата Диспорт® [22–27].

Согласно действующей в Российской Федерации инструкции по применению, восстановленный препарат должен храниться в холодильнике не более 8 ч [28].

Шприц и иглы

Для проведения инъекций препарата Диспорт® применяют инсулиновые шприцы. Лучше использовать шприцы с несъемной иглой. Обычно такие шприцы комплектуются иглами размером 30G и длиной 13 мм.

Чтобы уточнить глубину введения иглы, ее можно условно разделить на три равные части, и таким обозначением пользоваться при описании каждого конкретного случая.

Таблица 2. Рекомендуемое количество физиологического раствора для восстановления аботулотоксина А (Диспорта)

Препарат	Объем раствора для разведения, мл	Концентрация БТА	Количество ЕД в конкретном объеме		
			10 ЕД	5 ЕД	2 ЕД
Диспорт® 300 ЕД	1,5	200 ЕД/мл (10 ЕД/0,05 мл)	0,05 мл	0,025 мл	0,01 мл
Диспорт® 500 ЕД	2,5				

Здесь и далее в рекомендациях Международного совета глубина инъекций ботулинического токсина указывается исходя из длины иглы 13 мм, половина длины иглы составляет 6,5 мм, одна треть – 4,3 мм.*

МЕЖБРОВНЫЕ МОРЩИНЫ

Рекомендации Международного совета

Диспорт® используется для коррекции вертикальных морщин межбровной области – средней глубины и глубоких. Эффективность и безопасность коррекции с применением препарата Диспорт® подтверждена результатами крупных многоцентровых двойных слепых плацебо контролируемых клинических исследований [22–27, 29–32].

Анатомические особенности

Поднимает брови лобная мышца. Опускают брови мышца гордецов (процерус); мышца, сморщивающая бровь (корругатор); мышца, опускающая бровь, и круговая мышца глаза. Мышца гордецов располагается над носовой костью и крепится к ней. Мышца, сморщивающая бровь, – узкая и сильная мышца, крепящаяся к медиальной части надкостницы носовой кости и вплетаящаяся в кожу средней части бровей. Мышца, опускающая бровь, берет начало примерно на 1 см выше связки медиального угла глаза и прикрепляется к коже медиальной части брови. Круговая мышца глаза – сфинктер, окружающий глазницу. Волокна медиальной части круговой мышцы глаза и лобной мышцы переплетаются с волокнами мышцы, сморщивающей бровь, и участвуют в образовании морщин межбровной области. Сокращения мышц, сморщивающих бровь и опускающих бровь, способствуют образованию вертикальных морщин между бровями, а сокращения мышцы гордецов обуславливают формирование горизонтальной складки.

Точки инъекций, дозы и техника введения

Для коррекции межбровных морщин рекомендуется проведение инъекций в пяти точках: одна инъекция в мышцу гордецов и по две инъекции в каждую мышцу, сморщивающую бровь (рис. 1).

Точки инъекций в мышцу, сморщивающую бровь, должны располагаться на 0,5–1 см выше верхнего края глазницы и отстоять на 0,5–1 см медиальнее среднезрачковой линии [24, 29].

Иглу вводят перпендикулярно поверхности кожи достаточно глубоко: стандартную иглу длиной 13 мм погружают до последней трети.

Общая доза Диспорта в среднем составляет 50 ЕД, которая равномерно распределяется по точкам введения (10 ЕД или 0,05 мл/точка).

Индивидуально адаптированные дозы варьируют в интервале 30–70 ЕД в зависимости от строения и объема мышц, выраженности морщин, пожеланий пациента относительно степени ограничения мимики [31].

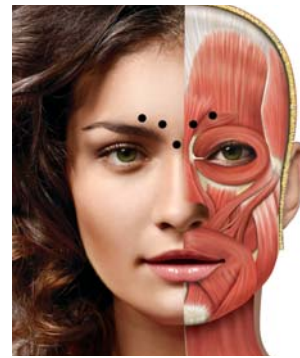

Рис. 1. Схема коррекции межбровных морщин: рекомендованные точки инъекций по М. Де Майо и Б.Ржани (адаптировано) [9]

По наблюдениям членов Международного совета, эффективность и длительность коррекции морщин межбровной области с использованием 50 ЕД Диспорта аналогичны таковым с использованием 75 ЕД, однако в первом случае зафиксирован более высокий уровень удовлетворенности пациентов результатами [29, 30].

Вопросы безопасности

Головная боль, покраснение и боль в местах введения БТА являются наиболее распространенными нежелательными явлениями при проведении инъекций в межбровную область [28]. Птоз верхнего века, вызванный диффузией токсина в мышцу, поднимающую верхнее веко, можно предотвратить, соблюдая рекомендации относительно точек инъекций и дозы препарата. Как правило, птоз верхнего века – редкое нежелательное явление и, главное, имеющее преходящий характер [22–27, 29–32]. Пациенту следует объяснить, что ситуация исправится без дополнительных медицинских вмешательств в течение нескольких недель.

Комментарии экспертов российского совета

Е.И. Губанова

Обобщенный опыт российских специалистов показывает, что при коррекции морщин межбровной области Диспорт® обычно вводят в 3 точки у женщин (10–20 ЕД в мышцу, сморщивающую бровь, и 10 ЕД в мышцу гордецов) и 5 точек у мужчин (в медиальную точку мышцы, сморщивающей бровь, – 20 ЕД, латеральную – 10 ЕД и в мышцу гордецов – 10 ЕД) (рис. 2). Если у женщин мышца, сморщивающая бровь, широкая и функционально гиперактивная, в схему коррекции добавляют еще по одной точке с каждой стороны – в латеральную порцию мышцы вводят по 5–10 ЕД Диспорта.

Среди нежелательных явлений можно отметить опущение медиальной части бровей. Такое нежелательное явление бывает редко, оно связано с анатомическими особенностями комплекса мышц межбровной области

* Прим. научного редактора

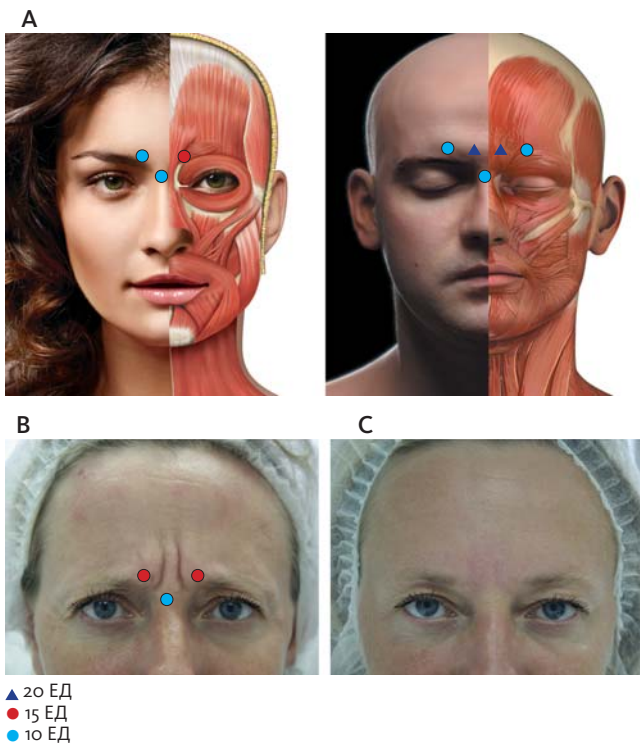


Рис. 2. Схемы коррекции межбровной области у женщин и мужчин (А). Коррекция межбровной области: женщина до (В) и после инъекций 40 ЕД Диспорта (С) (схемы и фотографии предоставлены Губановой Е.И.)

и имеющимися относительными противопоказаниями к проведению коррекции данной зоны (низкое положение медиальной части бровей, широкая переносица).

И.П. Дмитриева

При узкой переносице инъекцию в мышцу гордецов делают, как правило, на глубину 3–4 мм в точку, расположенную по средней линии лица на 1–2 мм выше горизонтальной морщины в области корня носа. При широкой длинной переносице с большим количеством морщин инъекции проводят в 2 точки с каждой стороны. Доза Диспорта – 5–12 ЕД в точку.

Первая (иногда и единственная) точка инъекций в мышцу, сморщивающую бровь, располагается на 5 мм выше края орбиты и на 6–8 мм латеральнее средней линии лица, вторая точка – на 10 мм выше края орбиты и на 10 мм медиальнее среднезрачковой линии. Техника инъекций может быть следующей: в медиальную точку мышцы, сморщивающей бровь, иглу вводят перпендикулярно на 4–5 мм и внутримышечно инъецируют 10 ЕД Диспорта, затем, не извлекая иглу, ее переориентируют вдоль края орбиты латерально вверх и вводят еще 5–10 ЕД Диспорта.

При наличии морщин над средней частью бровей можно сделать еще по одной дополнительной инъекции с каждой стороны в точки, расположенные на 1 см выше края орбиты в проекции вертикальных морщин над бро-

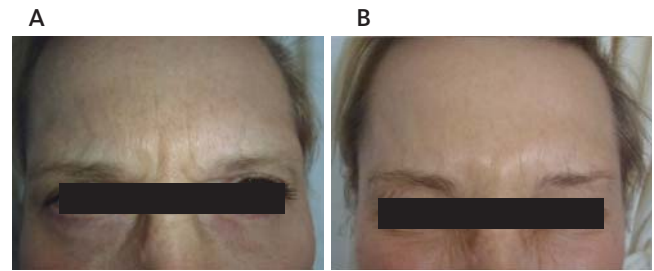


Рис. 3. Коррекция межбровной области: женщина до (А) и через 6 мес после инъекций Диспорта (В) (фотографии предоставлены Дмитриевой И.П.)

Пациентка получает инъекции в течение 10 лет. Эффективная доза Диспорта для коррекции межбровной области снижена до 30 ЕД.

вью. Инъекции выполняют внутривожно – на глубину 1 мм вводят 1–2 ЕД Диспорта.

Суммарная доза Диспорта при коррекции межбровной области составляет в среднем 40–50 ЕД. Косметический эффект сохраняется до полугода (рис. 3).

О.М. Канулер

В связи с тем, что мышца гордецов, мышца, опускающая бровь, и верхнемедиальная порция круговой мышцы глаза являются депрессорами с центростремительным вектором движения, их адекватная миорелаксация очень важна на этапе прогнозирования эстетических результатов коррекции межбровной области. При ошибках в дозировании возможно формирование угрюмого выражения лица за счет смещения всей межбровной области вниз. Такая ситуация может возникнуть, в частности, при введении в мышцу гордецов менее 15 ЕД Диспорта. В мышцу, сморщивающую бровь, следует вводить не менее 15–20 ЕД Диспорта с каждой стороны, при этом количество точек инъекций во многом зависит от наблюдаемой клинической картины. Если в покое и при мимике в межбровной области формируются одна, максимум две одиночных морщины, то коррекция проводится инъекцией токсина в одну точку с каждой стороны. Если же формируются множественные вертикальные («перистые») морщины, захватывающие участки надбровной области, то Диспорт® следует вводить в 2 точки с каждой стороны. Инъекцию в латеральную точку проводят подкожно или внутривожно во избежание формирования птоза верхнего века (из-за непрогнозируемой диффузии препарата вниз и релаксации мышцы, поднимающей верхнее веко) или брови (в данной области в мышцу, сморщивающую бровь, вплетаются волокна лобного брюшка затылочно-лобной мышцы).

При проведении коррекции мужчинам дозы увеличивают на 30–50% (в зависимости от мимического паттерна и объема мышц). Однако при использовании стандартного разведения это приводит к росту объема вводимого препарата, увеличению площади его распространения и повышению риска диффузии токсина в нецелевые мышцы. Чтобы избежать нежелательных явлений, согласно нашей практике, возможно применение более концен-

трированных растворов Диспорта (разведение 500 ЕД препарата в 1,25 мл физиологического раствора).

Пациенткам моложе 35 лет и старше 55 лет, наоборот, дозы токсина можно снизить на 20–30% (в первом случае процедура проводится в превентивных целях, во втором – наблюдается возрастная гипотрофия мышц).

Изолированная коррекция межбровной области (без области лба) рекомендуется в случае, когда запланировано достижение эффекта лифтинга бровей за счет компенсаторного перераспределения мышечной нагрузки: при расслаблении мышц-депрессоров мышца-леватор – лобное брюшко затылочно-лобной мышцы – будет доминировать, подтягивая брови вверх.

Применение Диспорта в виде монотерапии не всегда приводит к полному регрессу морщин в межбровной области. Если отмечается выраженный дефицит объема за счет атрофии гиподермы, целесообразно через 2–3 нед после ботулинотерапии провести контурную коррекцию с использованием филлера на основе гиалуроновой кислоты.

С.Ю. Шелехов

Коррекция морщин межбровной области является наиболее востребованной и эффективной процедурой, проводимой в клинике эстетической медицины (рис. 4).

Хочется отметить некоторые технические моменты, связанные с разведением препарата, предназначенного для введения в данную область. Ряд авторов рекомендует применять более концентрированный раствор препарата для инъекций в межбровной области [Jeffrey Hsu T.S. et al., 2004; Саромыцкая А.Н., Атаманов В.В., 2013]. Согласно нашему опыту, наиболее точным и безопасным в плане профилактики распределения раствора за пределы целевой мышцы является разведение Диспорта 1 мл физиологического раствора (в 0,01 мл раствора будет содержаться 5 ЕД токсина).

Анатомические и функциональные особенности мышц межбровной зоны диктуют количество точек и рекомендуемые дозы. Мышца, сморщивающая бровь, может иметь разную длину и разное направление волокон. Чаще всего ее волокна имеют горизонтальное направление и прикрепляются к коже на расстоянии 3–5 мм медиальнее среднеразрешивающей линии. В таких случаях мы ограничиваемся одной точкой введения Диспорта в эту мышцу с каждой стороны, и схема коррекции межбровной об-

ласти включает всего три точки инъекций (по одной точке в мышцы, сморщивающие бровь, и одна – в мышцу гордецов). Вторая точка инъекций в мышцу, сморщивающую бровь, необходима в случае длинной мышцы или более вертикальной ориентации волокон. Однако инъекции в латеральную точку требуют некоторой осторожности в связи с увеличением риска побочных эффектов из-за диффузии токсина.

Суммарная доза Диспорта при коррекции межбровной области составляет 50 ЕД, возможны индивидуальные варианты в пределах 20–110 ЕД.

Развитие птоза верхнего века при работе с концентрированным раствором нами не наблюдалось, однако иногда пациенты отмечают некоторую тяжесть или чувство давления в центральной точке инъекции в мышцу гордецов. Данные ощущения проходят в течение 2–6 ч без дополнительных вмешательств. У небольшого числа пациентов мы наблюдали некоторую тяжесть медиального края верхнего века.

О.Р. Орлова

Активным депрессором головки бровей является мышца, опускающая бровь (*m. depressor superciliae*). Некоторые авторы не выделяют эту мышцу как самостоятельное анатомическое образование, а относят ее к верхне-медиальной порции круговой мышцы глаза. Тем не менее проведение инъекций в эту мышцу является целесообразным: точка инъекции расположена на 5 мм медиальнее и на 7–10 мм выше внутреннего угла глаза. Иглу вводят перпендикулярно мышце в медиальном направлении на глубину около 2 мм, инъецируют 3–5 ЕД Диспорта. Достижимый эффект – легкое приподнимание головки брови.

ГОРИЗОНТАЛЬНЫЕ МОРЩИНЫ ОБЛАСТИ ЛБА

Рекомендации Международного совета

Процедуры по коррекции горизонтальных морщин лба проводятся очень часто, особенно в сочетании с коррекцией межбровной области. Инъекции БТА в лобную область являются безопасным и эффективным способом разглаживания горизонтальных морщин [5, 33–35].

Анатомические особенности

Лобная мышца – большая и тонкая, тесно прилегающая к коже (подкожная жировая клетчатка в области лба выражена слабо). Медиальные волокна этой мышцы соединяются над переносицей, где переплетаются с волокнами мышцы гордецов. Центральные и боковые волокна лобной мышцы переплетаются с мышцей, сморщивающей бровь, и внутренней частью круговой мышцы глаза.

При сокращении лобной мышцы приподнимаются брови и верхние веки, в случае гипертонуса – формируются горизонтальные морщины лба.

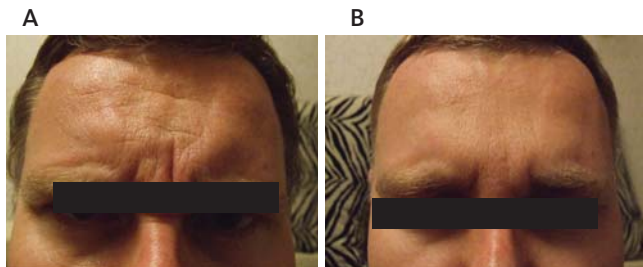


Рис. 4. Коррекция межбровной области и области лба: мужчина 43 лет до (А) и после инъекций 50 ЕД Диспорта в межбровную область (В) (фотографии предоставлены С.Ю. Шелеховым)

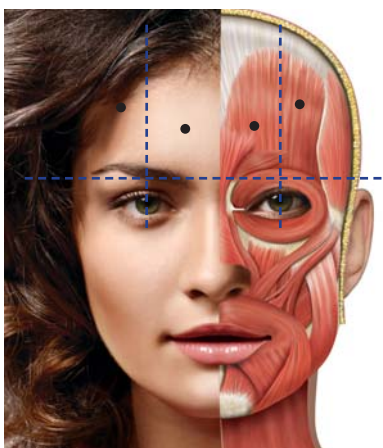


Рис. 5. Схема коррекции горизонтальных морщин области лба у женщин: рекомендованные точки инъекций по М. Де Майо и Б. Ржани (адаптировано) [9]

Точки инъекций, дозы и техника введения

Для коррекции горизонтальных морщин лба рекомендуется введение Диспорта в 4–6 точек, расположенных ниже линии роста волос (рис. 5). Точки располагают в виде буквы «V» у женщин и на прямой горизонтальной линии у мужчин. Латеральные точки находятся на линии, проходящей через внешний край орбиты.

Начинающим врачам следует придерживаться схемы, согласно которой точки инъекций располагают на лбу достаточно высоко – приблизительно на 4–5 см выше костного края орбиты – во избежание такого нежелательного явления, как птоз бровей.

Члены Международного совета рекомендуют использовать общую дозу Диспорта в 20–60 ЕД, при этом в каждую точку вводится 5–10 ЕД токсина. Лобная мышца очень чувствительна к действию БТА, поэтому начинать лечение следует с использования небольших доз, чтобы избежать эффекта «застывшей маски».

Инъекции должны быть неглубокими, внутримышечными, иглу вводят перпендикулярно до средней трети.

Вопросы безопасности

Коррекцию данной области следует проводить с осторожностью: чрезмерное расслабление лобной мышцы на фоне сохранения высокой активности мышц-депрессоров может привести к птозу бровей. Чтобы убедиться в безопасности применения препарата, первую процедуру проводят с использованием минимальной дозы БТА.

В случае развития птоза бровей необходимо помнить, что это явление – временное и не требует дополнительного лечения.

Если латеральные точки инъекций располагают слишком близко к центру, остаточная активность боковой порции лобной мышцы может обуславливать образование морщин в этой области. Этого можно избежать, располагая боковые точки на линии наружного края глазницы.

Комментарии экспертов российского совета

С.Ю. Шелехов

Коррекция морщин области лба представляется наиболее трудной задачей для врача-косметолога, и связано это с несколькими факторами. Прежде всего – с функциональной анатомией лобной мышцы. Это достаточно большая по площади, но довольно тонкая мышца имеет индивидуальные вариации строения и функционирования, напрямую связанные с расположением лобного апоневроза. Апоневроз может быть длинным или коротким, узким или широким, иногда практически отсутствует. Помимо этого в лобной мышце выделяются участки неравнозначной функциональной активности. В клинической картине это проявляется формированием морщин только лишь в некоторых изолированных участках с высокой двигательной активностью мышцы в этих местах. Кроме этого, лобная мышца, как никакая другая, участвует в формировании формы брови. Известно, что форма брови, высота ее стояния вносят существенный вклад в общее эстетическое восприятие лица. Поэтому схема инъекций в лобную мышцу должна строиться с учетом всех этих факторов и в значительной степени учитывать пожелания пациента (рис. 6).

Мы придерживаемся стратегии использования минимальных доз токсина в этой области: дозировка в точку введения редко превышает 5 ЕД Диспорта у женщин и 10 ЕД у мужчин. В некоторых случаях достаточно ввести 1–2 ЕД Диспорта. Количество точек варьирует от 2 до 12 (при использовании техники «мезодиспорт»), в том числе с учетом имеющейся (или желаемой) формы и высоты стояния брови.

Нежелательное явление в виде опущения бровей возможно при недооценке состояния мышцы, передозировке токсина или использовании неприемлемой для конкретного пациента схемы введения.

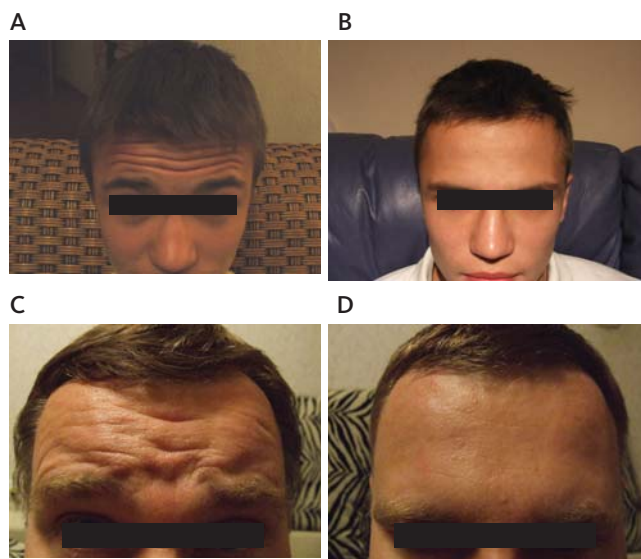


Рис. 6. Состояние лобной области при попытке поднять брови до (А, С) и после инъекций Диспорта в лобную мышцу (В, D) (фотографии предоставлены С.Ю. Шелеховым)

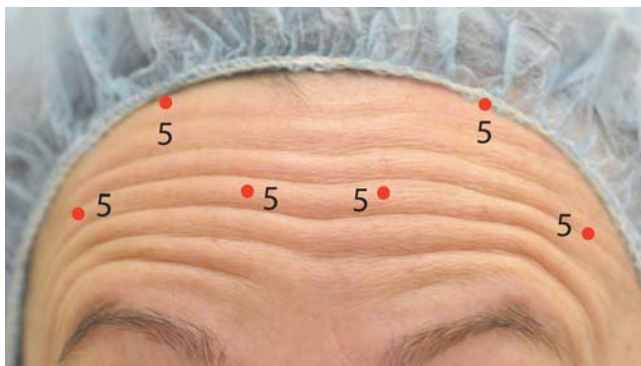


Рис. 7. Схема коррекции горизонтальных морщин лба у женщины с высоким апоневрозом и активным мимическим подъемом бровей в целом. Указанные дозы относятся к препарату Диспорт® (фотография предоставлена Я.А. Юцковской)

Я.А. Юцковская

По нашему мнению, суммарная доза в 60 ЕД Диспорта для коррекции области лба слишком высока и даже является опасной в плане нежелательных явлений.

Необходимость индивидуализации схем коррекции горизонтальных морщин области лба связана, в том числе, с анатомическими особенностями апоневроза (высокий, классический, низкий). Кроме того, при планировании коррекции следует обращать внимание на характер движения бровей при мимической экспрессии: преобладающая активность медиальной или латеральной областей или подъем брови в целом.

Очень важно учитывать характер движения бровей при мимической экспрессии: преобладает ли активность медиальной или латеральной части или же наблюдается подъем брови в целом.

В качестве иллюстрации необходимости индивидуализации ботулинотерапии приводим несколько примеров.

Женщина с высоким апоневрозом и активным мимическим тотальным подъемом бровей: непрерывные горизонтальные морщины расположены по всей поверхности лба (рис. 7). Подобная картина всегда очень беспокоит пациентов, возможности же коррекции с помощью ботули-

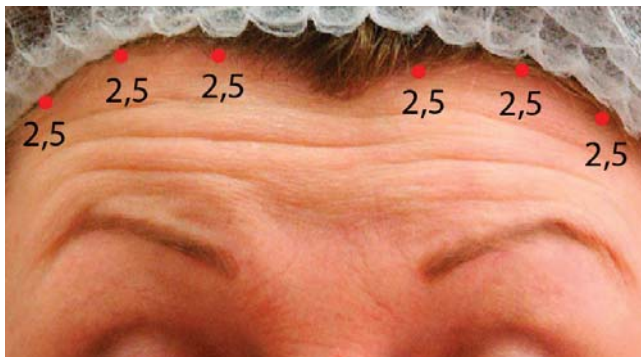


Рис. 8. Схема коррекции горизонтальных морщин лба у женщины с узким лбом и высоким апоневрозом. Указанные дозы относятся к препарату Диспорт® (фотография предоставлена Я.А. Юцковской)

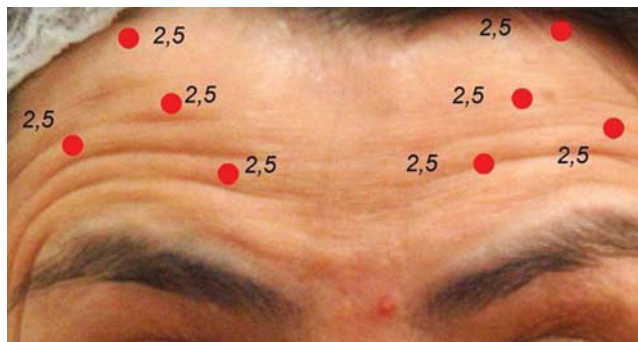


Рис. 9. Схема коррекции горизонтальных морщин лба у женщины с низким апоневрозом и активностью латеральных отделов бровей. Указанные дозы относятся к препарату Диспорт® (фотография предоставлена Я.А. Юцковской)

нотерапии ограничены верхней частью лба, расположенной над срединной линией. Точки инъекций лучше располагать в шахматном порядке, в этом случае результат релаксации будет выглядеть максимально естественным. В каждую точку вводят 5 ЕД Диспорта, суммарно – 30 ЕД. Коррекцию морщин над бровями проводят с помощью филлеров, инъекции БТА в этой области ведут к нежелательному птозу бровей.

Узкий лоб является относительным эстетическим противопоказанием для проведения ботулинотерапии (рис. 8). Поскольку апоневроз в данном случае расположен достаточно высоко, горизонтальные морщины проходят по всему лбу в несколько рядов. Точки инъекций Диспорта размечаются на одной линии, расположенной на 1 см ниже линии роста волос, таким образом удастся избежать опущения бровей в связи с диффузией токсина в нижнюю порцию лобной мышцы. В каждую точку вводят 2,5 ЕД Диспорта, суммарно – 10–15 ЕД.

Женщина с низким апоневрозом и латеральной активностью бровей: лобная мышца, фактически, представлена двумя брюшками, способными к независимым сокращениям (рис. 9). Такие женщины, удивляясь, могут приподнять только одну бровь. Мимические морщины формируются в боковых участках лба, часто распространяются на виски, могут «перерезать» бровь.

При проведении ботулинотерапии точки инъекций располагают V-образно в областях расположения морщин, как правило, с каждой стороны в 3 точки вводят по 2,5 ЕД Диспорта.

При необходимости во время повторной процедуры (через 21 день) проводят дополнительную коррекцию морщин на висках инъекцией в точки, расположенные над латеральной частью брови (по 2,5 ЕД Диспорта). При превышении дозы может сформироваться картина опущенных хвостов бровей. Такой же результат наблюдается, если инъекции в 4 указанные точки проводить в одну процедуру.

В.В. Атаманов

При коррекции горизонтальных морщин области лба целесообразно использовать мультифокальную технику инъекций, которая позволяет более равномерно распре-

лить БТА в области мышечной активности. Суть метода заключается в большем количестве точек инъекций в зоне коррекции, например в области лба это может быть не 4–5, а 10–14 точек (при использовании мультифокальной техники «мезодиспорт»), в каждую из которых вводится по 2–3 ЕД Диспорта [Парсагашвили Е.З., 2010; Саромыцкая А.Н., Атаманов В.В., 2013]. Суммарная доза ботулотоксина не выходит за рамки, рекомендованные международными экспертами.

С использованием мультифокальной техники инъекций удастся добиться более естественного и гармоничного положения бровей и устранения даже мелких морщин фронтальной области.

А.Н. Саромыцкая

Современный подход к ботулинотерапии области лба определяется индивидуализацией инъекционных протоколов, поскольку предполагает соблюдение баланса положения бровей и выравнивания морщин лобной области для создания гармоничного облика пациента. Безусловно, необходимо учитывать вариабельность строения лобной мышцы (одно/два брюшка, высокий/низкий лоб), взаимоотношение с апоневрозом (низкий/высокий, узкий/широкий), а также характер мимического паттерна.

Лобная мышца очень чувствительна даже к малым дозам ботулинотоксина. Согласно нашему опыту, получить удовлетворительный результат можно, используя для женщин 12–20 ЕД Диспорта. Доза в 60 ЕД может быть рекомендована небольшому числу пациентов: мужчинам средних лет с выраженной активностью или гипертонусом лобной мышцы.

Использование мультифокальной техники (множественные инъекции в 8–14 точек по 2 ЕД Диспорта в каждую при стандартном разведении) позволяет сохранить достаточный тонус мышцы при хорошей коррекции морщин. Это способствует достижению более высокой степени удовлетворенности пациентов.

Большинство анатомов признают наличие апоневроза в центральной части лба, что предполагает расстановку точек инъекций только в латеральной и нижне-медиальной порциях лобной мышцы:

- у женщин V-образная расстановка точек;
- у мужчин инъекции выполняются по одной линии во избежание чрезмерного подъема латеральной части бровей.

Нежелательна изолированная коррекция лобной мышцы без инъекций в межбровную область: это отрицательно скажется на положении бровей (по принципу антагонизма неизбежно усиление депрессоров глабеллярного комплекса).

МОРЩИНЫ В УГЛАХ ГЛАЗ («ГУСИНЫЕ ЛАПКИ»)

Рекомендации Международного совета

«Гусиные лапки» – мимические морщины в углах глаз, которые появляются при улыбке, а также морщины, обу-

словленные фотостарением кожи. При коррекции этого вида морщин ботулинотерапия обычно дает хорошие результаты, что подтверждено данными крупных двойных слепых плацебо контролируемых клинических исследований [5, 13, 34, 35].

Выраженный эффект ботулинотерапии наблюдается при коррекции именно мимических морщин. При всей своей эффективности применение препаратов БТА нецелесообразно для коррекции статических морщин, в том числе параорбитальной области, обусловленных фотостарением и определенными позами, которые человек принимает во сне (постуральные морщины).

Анатомические особенности

Круговая мышца глаза делится на три части:

- слезную часть, являющуюся самой маленькой и самой глубокой;
- часть области век (пальпебральную), которая поднимает веки и отвечает за произвольное моргание;
- глазничную часть (орбитальную), которая окружает веки концентрическими волокнами, соединяется с лобной мышцей и продолжается до жевательной мышцы.

Все три части круговой мышцы глаза функционируют согласованно, обеспечивая смыкание век (рис. 10).

Точки инъекций, дозы и техника введения

Для коррекции морщин в углах глаз рекомендуется введение препарата в трех точках с каждой стороны (рис. 11). Все точки должны отстоять на 1–2 см снаружи от верхнелатерального края глазницы [13].

Суммарная доза составляет 30–60 ЕД (5–10 ЕД в точку введения и 15–30 ЕД Диспорта с каждой стороны). Для того чтобы избежать эффекта «маски» при улыбке и обеспечить безопасности процедуры, рекомендуется использовать минимально эффективную дозу.

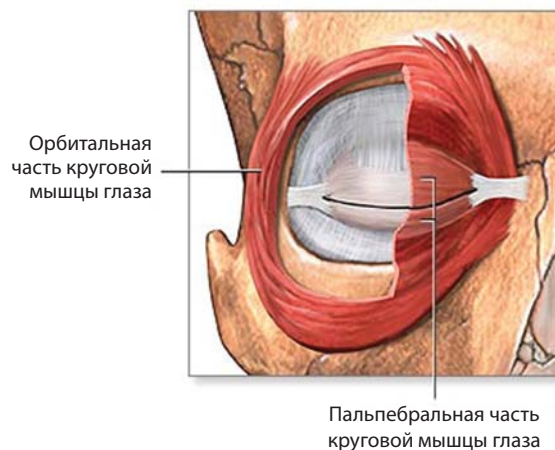


Рис. 10. Строение круговой мышцы глаза (<http://health.allrefer.com/pictures-images/eye-muscles.html>)

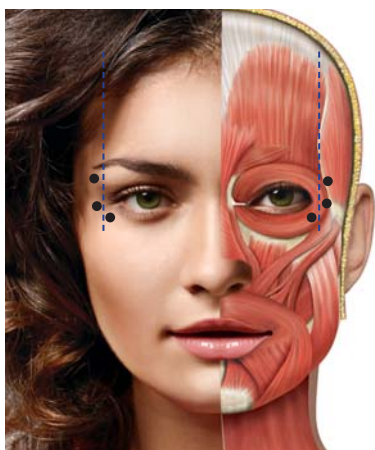

Рис. 11. Схема коррекции морщин в углах глаз: рекомендованные точки инъекций по М. Де Майо и Б. Ржани (адаптировано) [9]

Эффект коррекции морщин в углах глаз с применением 15, 30 или 45 ЕД Диспорта с каждой стороны является лишь в незначительной степени дозозависимым, при этом не наблюдается различий во времени наступления эффекта [13].

При проведении инъекций в круговую мышцу глаза иглу вводят под углом 20–30°, неглубоко – на одну треть длины.

Как правило, коррекцию морщин в углах глаз проводят одновременно с коррекцией морщин нижнего века. В этом случае используемые дозы должны быть заведомо ниже.

Вопросы безопасности

Необходимо проявлять максимум внимания при отборе пациентов, исключая страдающих офтальмоксерозом (синдромом «сухого глаза»), выраженным склеральным просветом, отеками под глазами и грыжами нижних век. У пациентов должны быть положительными результаты теста на проверку тонуса кожи нижнего века и хорошая эластичность кожи.

При проведении инъекций врач находится с той стороны лица пациента, которая подвергается коррекции. Это необходимо для обеспечения правильного направления введения иглы – от глаза. Чтобы избежать попадания препарата в просвет кровеносного сосуда, требуется хорошее освещение, и рекомендуется слегка натянуть кожу. Для профилактики кровоизлияний следует вводить иглу неглубоко и контролировать прохождение поверхностных сосудов.

Необходимо избегать глубоких инъекций или инъекций в нижнюю порцию большой скуловой мышцы, так как они могут привести к нежелательным последствиям в виде опущения углов рта.

Наиболее распространенным побочным эффектом коррекции морщин в углах глаз является умеренно выраженная периорбитальная гематома.

Птоз верхнего века развивается редко: из 164 пациентов, у которых Диспорт® был применен в разных дозировках, птоз зафиксирован только в одном случае [13]. Избежать птоза можно соблюдением рекомендаций по глубине введения БТА и использованию минимальной дозы препарата.

МОРЩИНЫ НИЖНЕГО ВЕКА

Рекомендации Международного совета

Морщины нижнего века, как правило, являются гиперкинетическими. Инъекции Диспорта позволяют разгладить морщины, расширить аперттуру век (расстояние от нижнего века до верхнего по вертикали) и, таким образом, визуально увеличить глаза.

Морщины, сформировавшиеся в результате фотостарения кожи, а также «мешки» и борозды под глазами, складки, обусловленные гипотонусом мышц и дряблостью кожи, не поддаются коррекции препаратами БТА. В подобных случаях более подходящим вариантом коррекции будет инъекционная пластика в сочетании с химическим пилингом, лазерной терапией или же оперативная блефаропластика.

Анатомические особенности

Строение круговой мышцы глаза – см. выше.

Точки инъекций, дозы и техника введения

Для коррекции морщин нижнего века члены Совета рекомендуют введение Диспорта в 1–2 точки, расположенные по среднерачковой линии на 2 мм ниже ресничного края нижнего века (рис. 12).

Рекомендуемая общая доза – 5 ЕД (по 2,5 ЕД с каждой стороны) разделяется на 2–4 точки (1–2,5 ЕД в точку). Инъекции проводят неглубоко подкожно до образования белой папулы. Игла вводится по направлению от глаза.

Как правило, проводится одновременная коррекция морщин в углах глаз и нижнего века [29]. В этом случае дозы в точках инъекций должны быть слегка снижены.

Вопросы безопасности

Необходимо проявлять максимум внимания при отборе пациентов, исключая страдающих офтальмоксерозом (син-

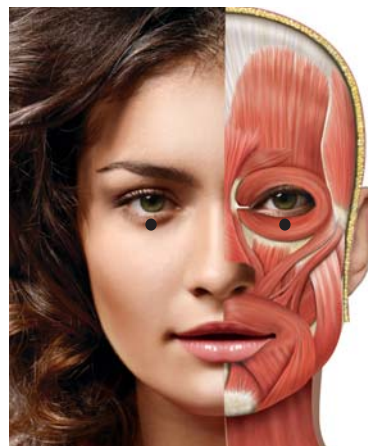

Рис. 12. Схема коррекции морщин нижнего века: рекомендованные точки инъекций по М. Де Майо и Б. Ржани [9]

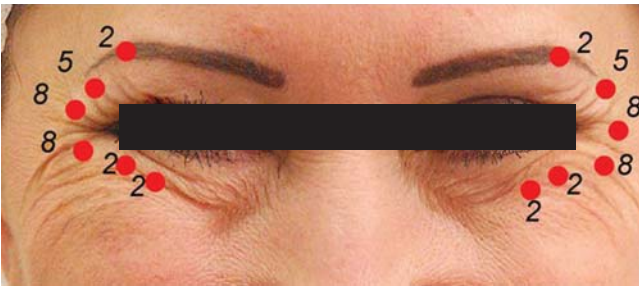

Рис. 13 Схема коррекции множественных морщин периорбитальной области. Указанные дозы относятся к препарату Диспорт® (фотография предоставлена Я.А. Юцковской)

дромом «сухого глаза»), отеками под глазами, «отставанием» нижнего века или с грыжами нижних век. У пациентов должны быть положительными результаты теста на проверку тонуса кожи нижнего века и хорошая эластичность кожи.

Комментарии экспертов российского совета

Я.А. Юцковская

Планируя коррекцию морщин периорбитальной области («гусиные лапки», морщины нижнего века), надо понимать, что мимические морщины обусловлены избыточной активностью латеральной и нижней порций волокон круговой мышцы глаза (ее глазничной части). Формирование «гусиных лапок» связано с гипертонусом латеральных волокон круговой мышцы глаза. Их коррекцию проводят поверхностными инъекциями (глубина около 2 мм, практически это подкожные инъекции, поэтому не стоит опасаться формирования папул) в 3–6 точек, расположенных в один или два ряда (если морщины протяженные). Одна точка располагается под латеральным отрезком брови: инъекции Диспорта позволяют приподнять эту часть брови. Суммарная доза Диспорта – 4 ЕД с каждой стороны (2 ЕД в точку).

При гиперактивности нижней порции волокон круговой мышцы глаза формируются характерные морщи-

ны малярной области («морщины смеха»). Их коррекцию проводят с помощью подкожных инъекций Диспорта в 1–2 точки, отстоящие на 1 см вниз от костного края орбиты.

У пациентов старшего возраста выявляются особенности топографии круговой мышцы глаза: ее нижнелатеральная часть растягивается и провисает, распространяясь на малярную зону (формируя так называемый «фартурк»). В этом случае клинически наблюдается распространение морщин на щечноскуловую область. Для успешной коррекции Диспорт® вводят в дополнительную точку, расположенную на 1 см ниже и латеральнее края орбиты.

Морщины в области внутреннего угла глаза корректируют техникой «мезодиспорт» (доза не более 2 ЕД с каждой стороны, точки инъекций располагают в произвольном порядке).

Расположение точек инъекций и схема дозирования Диспорта при коррекции распространенных морщин периорбитальной области у пациентки старшего возраста представлены на рис. 13. Суммарная доза может достигать 40 ЕД Диспорта с каждой стороны.

С.Ю. Шелехов

По нашим наблюдениям, круговая мышца глаза имеет зоны максимальной активности, в проекции которых и распределяется терапевтическая доза Диспорта.

При доминировании активности центральнолатеральной части круговой мышцы глаза морщины из угла глаза расходятся лучами, направленными вверх и вниз от горизонтальной линии, проведенной из угла глаза. Это так называемый лучистый центральный паттерн морщин. Лучистый спускающийся паттерн (морщины расположены под горизонтальной линией, проведенной из угла глаза) связан с сокращением и преобладающей активностью более широкой и удлиненной нижнелатеральной части круговой мышцы глаза. Монолучистый мимический паттерн обусловлен сокращением центральнолатеральной порции круговой мышцы глаза или высокой активностью скуловой мышцы при условии выраженного комка Биша. В этом случае закладываются и фиксируются 1–2 горизонтальные морщины. Наконец, лучистый верхний верти-

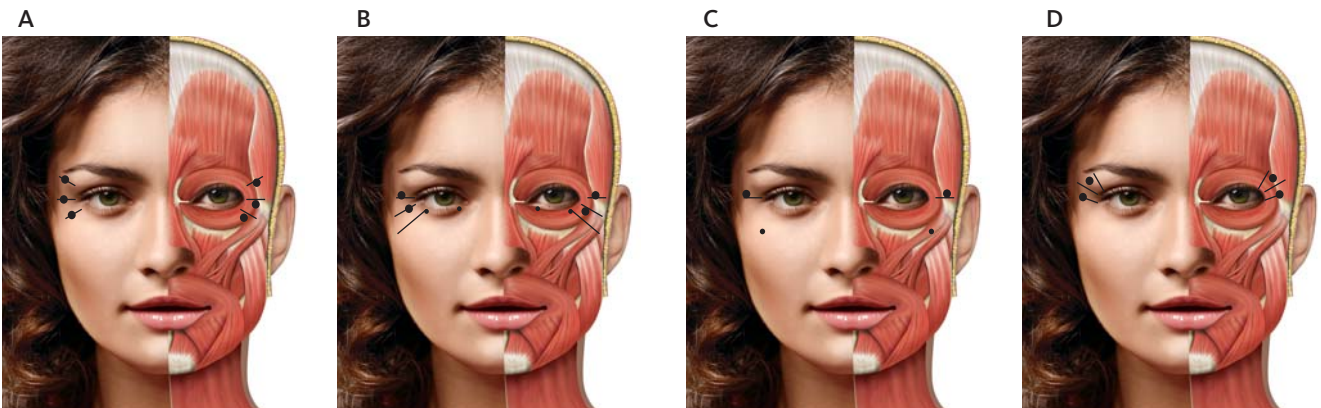


Рис. 14. Схемы коррекции различных паттернов морщин параорбитальной области: А – лучистый центральный паттерн, В – лучистый спускающийся паттерн, С – монолучистый паттерн, D – лучистый верхний вертикальный паттерн (схемы предоставлены С.Ю. Шелеховым)

кальный паттерн морщин формируется на фоне гипертонуса верхнелатерального пучка круговой мышцы глаза и минимальной активности ее нижнелатеральной части.

При коррекции морщин параорбитальной области («гусиные лапки») количество точек инъекций (2–4) варьирует в зависимости от величины сектора активности круговой мышцы глаза. Инъекции проводят внутримышечно, отступая не менее 1 см от костного края орбиты. Доза Диспорта – 5–10 ЕД в одну точку, суммарно 10–25 ЕД с каждой стороны (рис. 14).

В области нижнего века Диспорт® вводят в 1–2 точки в дозе по 1–2 ЕД. Точки введения Диспорта отстоят от зрачковой линии на 0,7–1 см латеральнее или медиальнее. Введение Диспорта в область проекции зрачковой линии не всегда полностью расслабляет все нижнее веко и более рискованно в плане развития слабости века.

Коррекцию верхнего века проводят редко (количество точек 1–2, доза – по 1–2 ЕД Диспорта в точку) со строгим исключением места проекции мышцы, поднимающей верхнее веко.

При высокой активности скуловой мышцы при улыбке и выраженном жировом комке Биша в области щеки проводят инъекции БТА в круговую мышцу глаза на границе со скуловой мышцей, сознательно обеспечивая некоторую диффузию препарата в скуловую мышцу для гармонизации улыбки. Такие ситуации наиболее характерны для пациентов с азиатским типом лица.

Побочные эффекты при коррекции области глаз минимальны и проявляются в некоторых случаях лишь в виде транзиторных отеков.

Е.А. Санчес

К относительным противопоказаниям для проведения ботулинотерапии в периорбитальной области относятся отеки верхних и нижних век, грыжи нижних век, лимфостаз, а также выраженные нарушения зрения (высокая степень миопии) (рис. 15).

Количество точек инъекций и дозы Диспорта зависят от возраста и пола пациента, анатомических особенностей круговой мышцы глаза и выраженности мимических морщин.

При легкой степени выраженности морщин Диспорт® в стандартном разведении вводят подкожно или внутримышечно в 2–3 точки с каждой стороны по 5–10 ЕД (суммарная доза 40–60 ЕД) (рис. 16). Длительность корригирующего эффекта – 4–6 мес.

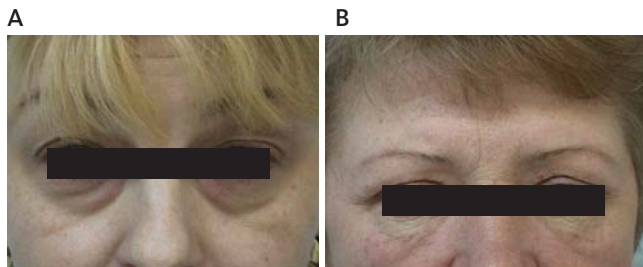
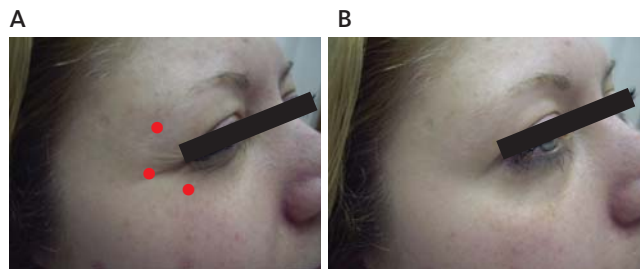


Рис. 15. Относительные противопоказания для проведения ботулинотерапии в периорбитальной области: грыжи век, отечность (А), лимфостаз (В) (фотографии предоставлены Е.А. Санчес)



● 5 ЕД Диспорта

Рис. 16. Коррекция морщин параорбитальной области легкой степени выраженности: точки инъекций Диспорта (А), результат коррекции (В) (фотографии предоставлены Е.А. Санчес)

Верхняя точка инъекций находится под бровью (для профилактики опущения латерального участка брови). Препарат вводят подкожно, перпендикулярно надкостнице. Средняя точка располагается на 1 см латеральнее угла глаза (при введении препарата внутри орбиты за счет его диффузии в нецелевые мышцы возможны такие нежелательные явления, как нарушение аккомодации, косоглазие). Нижняя точка находится над костным краем орбиты на 1,5 см ниже (но не слишком низко во избежание распространения/диффузии токсина в скуловые мышцы, что вызовет нарушение симметрии или опущение углов рта). При проведении инъекций следует избегать травмирования поверхностно расположенных сосудов.

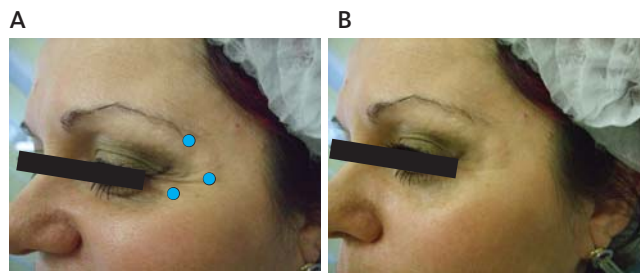
При коррекции морщин средней степени выраженности в 3 точки с каждой стороны вводят по 10 ЕД Диспорта (суммарно 60 ЕД) (рис. 17).

При наличии среднеглубоких морщин выбирают, как правило, 5 точек с каждой стороны и вводят по 5–10 ЕД Диспорта (суммарно 50–80 ЕД) (рис. 18).

Для коррекции глубоких морщин Диспорт® инъецируют в 5 точек с каждой стороны по 5–10 ЕД (суммарная доза 50–80 ЕД) (рис. 19).

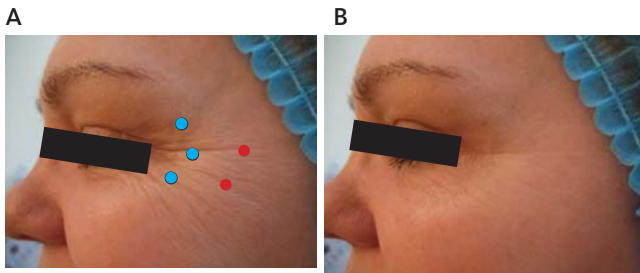
Если у пожилых пациентов морщины очень глубокие, то Диспорт® вводят в 5–7 точек с каждой стороны по 5 ЕД (суммарная доза 50–80 ЕД). Расположение точек в два ряда позволяет успешно корригировать протяженные морщины (рис. 20).

При проведении коррекции «гусиных лапок» у мужчин Диспорт® вводят в 3 точки по 10–15 ЕД в каждую (суммарная доза 60–90 ЕД).



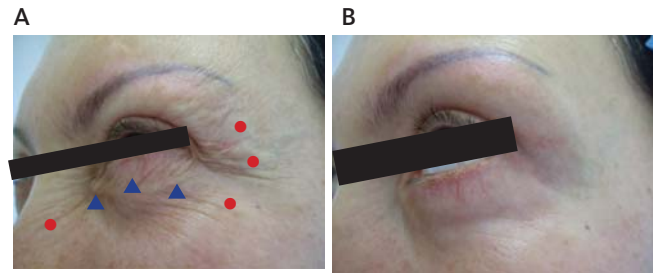
● 10 ЕД Диспорта

Рис. 17. Коррекция морщин параорбитальной области средней степени выраженности: точки инъекций Диспорта (А), результат коррекции (В) (фотографии предоставлены Е.А. Санчес)



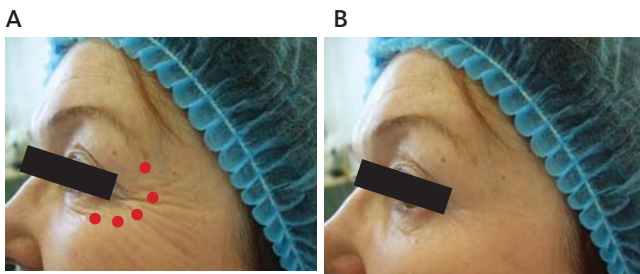
- 10 ЕД Диспорта, подкожное/внутримышечное введение
- 5 ЕД Диспорта, внутрикожное (поверхностное подкожное) введение

Рис. 18. Коррекция среднеглубоких морщин параорбитальной области: точки инъекций Диспорта (А), результат коррекции (В) (фотографии предоставлены Е.А. Санчес)



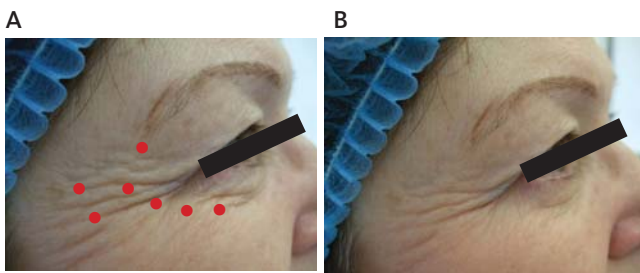
- 5–10 ЕД Диспорта, подкожные инъекции
- ▲ 1,25 ЕД Диспорта, внутрикожные (поверхностные подкожные) инъекции

Рис. 22. Комплексная коррекция периорбитальной области и «кроличьих морщин» на спинке носа: точки инъекций Диспорта (А), результат коррекции (В) (фотографии предоставлены Е.А. Санчес)



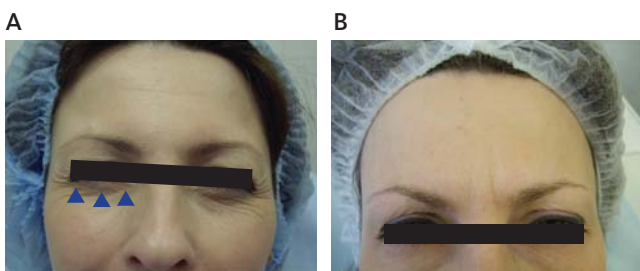
- 5 ЕД Диспорта, подкожные инъекции

Рис. 19. Коррекция глубоких морщин параорбитальной области: точки инъекций Диспорта (А), результат коррекции (В) (фотографии предоставлены Е.А. Санчес)



- 5 ЕД Диспорта, подкожные инъекции

Рис. 20. Коррекция глубоких и протяженных морщин периорбитальной области: точки инъекций Диспорта (А), результат коррекции (В) (фотографии предоставлены Е.А. Санчес)



- ▲ 1,25 ЕД Диспорта, внутрикожные (поверхностные подкожные) инъекции

Рис. 21. Коррекция морщин нижнего века: точки инъекций Диспорта (А), результат коррекции (В) (фотографии представлены Е.А. Санчес)

При коррекции морщин нижнего века Диспорт® внутрикожно (поверхностно подкожно) вводят в 1–3 точки с каждой стороны по 1,25 ЕД (суммарная доза равна 2,5–7,5 ЕД) (рис. 21, 22). Точки инъекций должны находиться не ближе 5 мм от края нижнего века, точка в области внутреннего угла глаза отстоит от него не менее чем на 10 мм (здесь находится выводной проток слезной железы, попадание токсина в которую может вызвать слезотечение).

В.В. Атаманов

В настоящее время мы успешно проводим коррекцию тонких морщин нижнего века в области внутреннего угла глаза. Для проведения инъекций в своей практике используем Диспорт® в нестандартном разведении 500 ЕД в 5 мл физиологического раствора. Инъекции в области нижнемедиального сегмента круговой мышцы глаза проводим внутрикожно в 1–3 точки по 1–2 ЕД Диспорта.

Такие инъекции позволяют устранить мелкие мимические морщины, которые могут быть обусловлены компенсаторным гиперкинезом при выключении латерального сегмента круговой мышцы глаза.

ЛИФТИНГ ЛАТЕРАЛЬНОЙ ЧАСТИ БРОВИ

Рекомендации Международного совета

Обычно брови располагаются на надбровной дуге или прямо над ней. Если латеральная часть бровей опущена, лицо имеет усталый или грустный вид.

Ботулинический токсин типа А обеспечивает эффективный лифтинг бровей. Такая процедура проста и безопасна, особенно если ее сравнивать с хирургическим лифтингом.

Анатомические особенности

Лобная мышца является леватором бровей, обеспечивая их нормальное положение и приподнимая для выражения удивления. Мышца, сморщивающая бровь, мышца гордецов и круговая мышца глаза, взаимодействуя между собой, опускают брови. При сокращении мышцы, сморщивающей бровь, и мышцы гордецов опускаются

медиальная и средняя часть брови, при сокращении круговой мышцы глаза опускается латеральная часть брови.

Точки инъекций, дозы и техника введения

Для лифтинга бровей рекомендуется введение Диспорта в 4 точки (по 2 с каждой стороны) (рис. 23). Одна из точек располагается непосредственно под латеральной частью брови. Инъекция в нее приводит к релаксации верхнелатеральной порции круговой мышцы глаза, и за счет доминирования лобной мышцы бровь приподнимается.

Вторая точка расположена в проекции латеральной части лобной мышцы, и инъекцию проводят чуть глубже, чем в круговую мышцу глаза. При расслаблении этой части лобной мышцы несколько опускается средняя часть брови, изменяется форма брови и усиливается ее изгиб.

Рекомендованная доза составляет 5–10 ЕД в точку, суммарная доза – 20–40 ЕД Диспорта. Выбор дозы основывается на анализе результатов предыдущих процедур, оценке мышечной массы, а также тонуса круговой мышцы глаза и лобной мышцы.

Инъекции проводят внутримышечно, неглубоко, иглу вводят перпендикулярно поверхности кожи до средней трети длины.

Вопросы безопасности

Как правило, коррекция этой области эффективна и безопасна. Птоз век и бровей наблюдается редко и только в случаях передозировки препарата, а также в случаях, когда точки инъекций располагаются слишком близко к костному краю орбиты. Подобных нежелательных явлений можно избежать, если пунктуально следовать рекомендациям относительно доз и способов введения БТА.

Комментарии экспертов российского совета

Е.З. Парсагашвили

Необходимость в эстетической коррекции бровей возникает в следующих случаях:

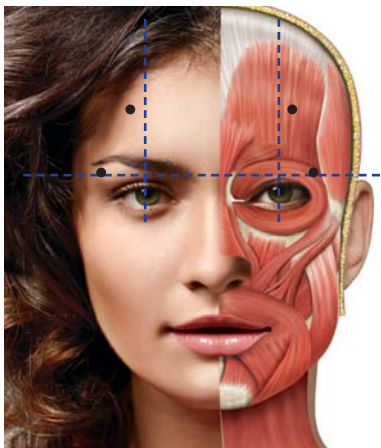


Рис. 23. Лифтинг наружной части бровей: рекомендованные точки инъекций по М. Де Майо и Б. Ржани (адаптировано) [9]

- конституционально низкое расположение бровей (по всей длине или какой-либо их части);
- плоская или треугольная форма брови;
- гравитационный птоз латеральной области верхнего века и/или брови по всей длине;
- ятрогенные проблемы – птоз бровей или, напротив, «брови Мефистофеля» – возникшие при коррекции лобной мышцы и/или зоны гласселлы при неверно выбранных точках инъекций, ошибках в дозировании БТА, проведении инъекций пациентам с выраженным избытком кожи в области лба. (Медицинская технология «Применение препарата Диспорт® (ботулинический токсин типа А) для лечения локального мышечного гипертонуса при фокальных дистониях, спастичности и других мышечно-тонических синдромах», 2011)

Мимическая нагрузка на брови велика и напрямую связана с выраженной эмоциональной экспрессией в верхней трети лица. Все мышцы этой области в той или иной степени участвуют в движении бровей. Хочется особо выделить мышцу, опускающую бровь, которая участвует в движении медиальной части бровей вниз и внутрь. Эта парная мышца активна не у всех пациентов, часто наблюдается ее компенсаторный гипертонус на фоне многолетних инъекций БТА в межбровную область.

Коррекция латеральной трети проводится при моделировании брови в виде «крыла чайки»: женский взгляд при этом кажется более открытым. В проекции круговой мышцы глаза в одну точку, расположенную под латеральной частью брови, с каждой стороны внутрикожно вводят 4–6 ЕД Диспорта. Соблюдение интервала 1 см вверх от костного края орбиты обязательно: под верхнелатеральным краем орбиты расположена слезная железа, денервация которой чревата развитием сухости глаза, вплоть до кератопатии и кератита.

Прежде чем приступать к коррекции бровей с помощью БТА, необходимо обсудить с пациентом, как изменение формы и высоты бровей может поменять эстетическое восприятие лица в целом. Не следует добиваться латерального лифтинга короткой брови или приподнимать и без того напряженно изогнутую бровь. Не всякому женскому лицу подойдут округлые брови, а форму мужских бровей за редким исключением не следует менять вовсе.

«Брови Мефистофеля» – резкая компенсаторная элевация латеральной части брови, развивающаяся, как правило, после проведения инъекций БТА в межбровной области или изолированно в центральной части лба. Чаще всего «брови Мефистофеля» формируются у пациентов с исходно изогнутой формой брови. С учетом этой конституциональной особенности коррекцию горизонтальных морщин лба следует проводить с использованием малых доз БТА и большого разведения препарата. К сожалению, такая превентивная тактика не приемлема, если имеется избыток кожи в области лба или верхних век. В этом случае нужно обсудить с пациентом, какие особенности его лица ограничивают проведение коррекции из-за повышения риска неблагоприятного эстетического результата. Предлагая пациенту поэтапную коррекцию межбровной области и лба, стоит подчеркнуть, что чрезмерный лифтинг брови – легко исправимое нежелательное явление. Введение 2–4 ЕД Диспорта в лоб-

ную мышцу в проекции самой высокой точки брови и, при необходимости, адекватная дополнительная коррекция активности мышц-депрессоров межбровной области и брови быстро восстанавливают эстетику верхней трети лица.

Технически корректное внутрикожное введение малых доз Диспорта позволяет управлять формой брови практически без риска нежелательных явлений. Осторожность следует проявлять при работе с пациентами после пластических операций: необходимо уточнить объем и технику оперативного вмешательства, а также соблюдать достаточный временной интервал между операцией и ботулинотерапией.

«КРОЛИЧЬИ» МОРЩИНЫ В ОБЛАСТИ СПИНКИ НОСА И ОПУЩЕНИЕ КОНЧИКА НОСА

Рекомендации Международного совета

«Кроличьи» морщины формируются на спинке носа и иногда распространяются по нижнему веку и щекам. Как правило, они становятся заметными при улыбке или нахмуривании. Они также могут возникнуть при компенсаторной активации носовой мышцы в случае чрезмерной релаксации мышц межбровной области, лобной мышцы и круговой мышцы глаза. Если «кроличьи» морщины появляются вместе с межбровными складками во время нахмуривания, их коррекцию необходимо проводить одновременно.

Кончик носа опускается из-за повышенной активности мышцы, опускающей перегородку носа. С помощью инъекций Диспорта можно слегка приподнять кончик носа, что придаст лицу более молоджавый вид.

Анатомические особенности

В области носа находятся три основные мышцы: мышца гордецов, носовая мышца и мышца, опускающая перегородку носа. Как правило, именно повышенный тонус носовой мышцы способствует формированию поперечных морщин, однако у некоторых пациентов в этом могут участвовать медиальные пучки мышцы, поднимающей верхнюю губу и крыло носа.

Носовая мышца имеет форму подковы: поперечные волокна на спинке носа образуют изгиб, а нижние порции этой мышцы спускаются вертикально вниз по крыльям носа. Сокращение носовой мышцы приводит в движение нос и контролирует просвет ноздрей.

Мышца, опускающая перегородку носа, определяет расположение кончика носа. Ее волокна начинаются у основания носовой перегородки (колумеллы) и сплетаются с круговой мышцей рта. Сокращение мышцы, опускающей перегородку носа, ведет к уменьшению расстояния между верхней губой и кончиком носа, при этом кончик носа опускается.

Точки инъекций, дозы и техника введения

Для коррекции морщин в области спинки носа рекомендуется введение Диспорта в 2 симметричные точки – по одной с каждой стороны (рис. 24).

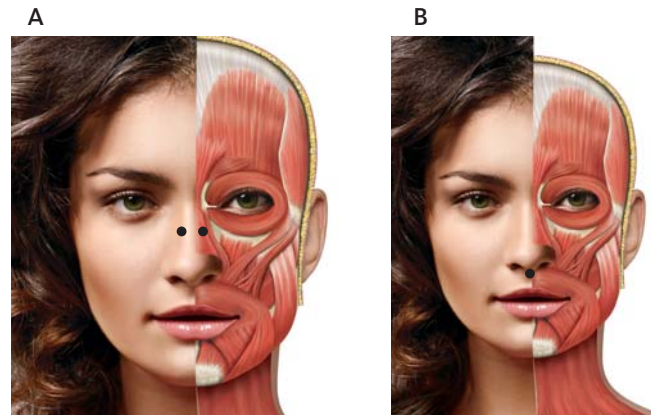


Рис. 24. Схема коррекции морщин в области спинки носа (А) и опущенного кончика носа (В): рекомендованные точки инъекций по М. Де Майо и Б. Ржани (адаптировано) [9]

Точки инъекций располагают на 1 см выше верхней боковой части ноздрей. В каждую точку вводят 5–10 ЕД Диспорта (всего 10–20 ЕД).

Инъекции проводят очень поверхностно до появления папулы. Иглу вводят неглубоко перпендикулярно поверхности кожи и под углом 45° к носовой кости.

Следует избегать попадания препарата в кровеносные сосуды и повреждения надкостницы.

Для того, чтобы слегка приподнять кончик носа, рекомендуется проведение инъекции у основания колумеллы. Иглу вводят перпендикулярно и глубоко – до средней трети. Рекомендуемая доза – 10 ЕД Диспорта.

Вопросы безопасности

При коррекции морщин в области носа инъекции не должны быть глубокими во избежание кровоизлияний.

Введение/диффузия токсина в мышцу, поднимающую верхнюю губу и крыло носа, может вызвать птоз верхней губы.

При коррекции положения кончика носа основное нежелательное явление – болевой синдром. Птоз верхней губы – явление редкое и возникает только в случае чрезмерной релаксации мышцы, опускающей перегородку носа.

Процедуры ботулинотерапии, направленные на уменьшение размера ноздрей и коррекцию десневой улыбки, рекомендуется проводить только опытным специалистам.

Комментарии экспертов российского совета

Е.А. Санчес

При коррекции «кроличьих морщин» на спинке носа мы вводим Диспорт® подкожно в 2–3 точки в дозе 5–10 ЕД (рис. 25).

Если требуется провести коррекцию кончика носа, то ботулинотерапия рассматривается как дополнительная процедура в комбинации с инъекционной пластикой.

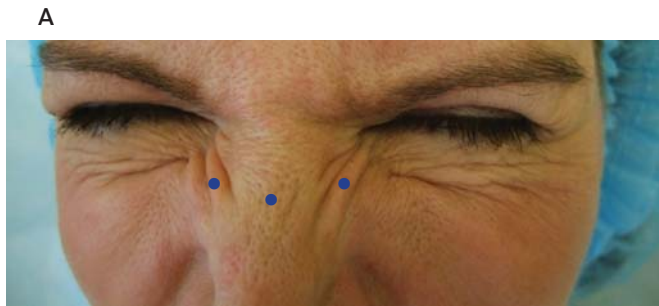

Рис. 25. Коррекция «кроличьих морщин» на спинке носа: точки инъекций (А), после коррекции препаратом Диспорт® (В) (фотографии предоставлены Е.А. Санчес)

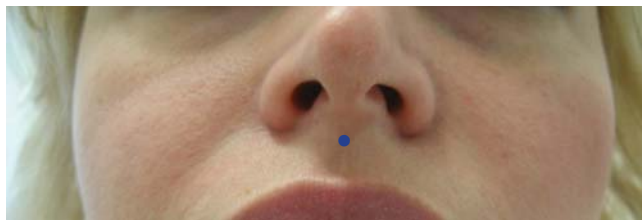
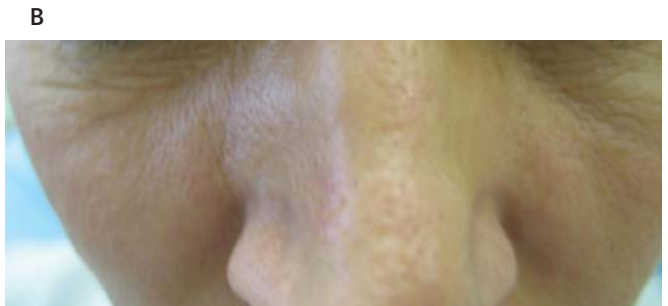

Рис. 26. Схема коррекции положения кончика носа (фотография предоставлена Е.А. Санчес)

Диспорт® вводят подкожно в дозе 10 ЕД в основание колумеллы в мышцу, опускающую перегородку носа (рис. 26).

Е.З. Парсагашвили

Нос несет важную эстетическую нагрузку в восприятии лица: он может как «отвлекать» внимание от других эстетических недостатков лица, так и подчеркивать их. Центрофациальное расположение определяет его высокий композиционный вес в организации лица и формирование вертикальной оси симметрии в целом. Оценивая эстетику носа, лицо изучают (и фотодокументируют) в профиль как в покое, так и в динамике – при улыбке, смехе, артикуляции. Важно учитывать гендерные особенности формы носа (углы наклона у женщин больше, чем у мужчин), возрастные изменения и, как ни странно, прикус. Прикус во многом определяет характер улыбки и подвижность кончика носа.

Нехирургические методы коррекции носа (инъекционная пластика и ботулинотерапия) становятся все более популярными. Они могут быть как своеобразной «примеркой» измененной формы носа, так и оптимальным способом решения эстетической проблемы (особенно в случаях, когда имеются противопоказания к оперативному вмешательству). Так, при гипертонусе мышц, поднимающих и расширяющих крылья носа, и мышцы, опускающей перегородку носа, ботулинотерапия – исключительно эффективная и безопасная методика.

Показаниями для коррекции формы носа с помощью инъекций БТА являются:

- излишняя подвижность кончика носа при улыбке, смехе, речи, жевании;
- «крючковатая» форма носа, кончик которого с возрастом опускается;
- широкие «раздувающиеся» ноздри.

Подвижность крыльев носа определяется работой нескольких мышц. Носовая мышца включает наружную или поперечную часть, которая сжимает крылья носа, и внутреннюю или крыловидную часть, которая тянет вниз крылья носа.

«Раздувающиеся» ноздри наблюдаются при гиперактивности назальной порции мышцы (*m. dilator naris*), поднимающей верхнюю губу и крыло носа. Она хорошо пальпируется при просьбе «раздуть ноздри», поэтому инъекция в нее не представляет проблем. Введение в область крыльев носа по 6–10 ЕД Диспорта с каждой стороны позволяет несколько уменьшить ширину носа. Если сместить точки инъекций латеральнее, появится опасность диффузии токсина в мышцу, поднимающую верхнюю губу.

Подвижность кончика носа при мимике, артикуляции, жевании обеспечивается непарной, мелкой и короткой мышцей, опускающей перегородку носа (*m. depressor septi nasi*). Она начинается от альвеолярного возвышения верхнего медиального резца и нередко принимает в свой состав пучки круговой мышцы рта. Мышца прикрепляется к нижней поверхности перегородки носа, располагаясь в колумелле непосредственно под медиальной частью большого крыла носового хряща. Эта мышца тянет перегородку носа книзу. Для коррекции излишней подвижности кончика носа БТА вводят непосредственно над переходной складкой в колумеллу в одну центральную точку. В зависимости от степени мимического гиперкинеза инъектируют 12–20 ЕД Диспорта (рис. 27).

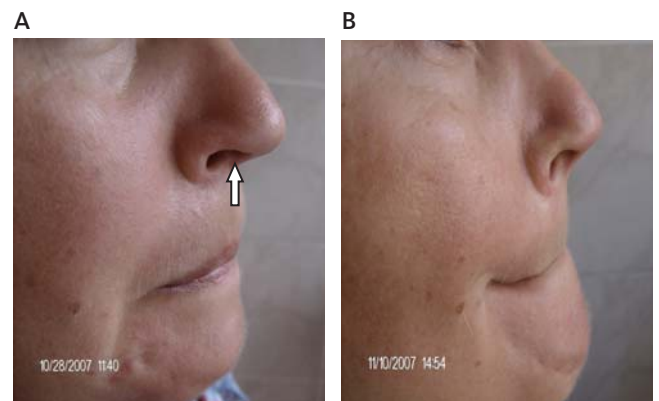

Рис. 27. Коррекция подвижного кончика носа: до (А) и после инъекций Диспорта (В) (фотографии предоставлены Е.З. Парсагашвили)

Следует обращать внимание на нередко встречающуюся содружественную активность группы мышц – опускающей перегородку носа и поднимающей верхнюю губу и крыло носа, когда мы наблюдаем одновременно подвижность кончика носа, элевацию крыльев носа при мимике и так называемую десневую улыбку. В этих случаях лифтинг кончика носа можно обеспечить лишь при совместной коррекции активности всей группы перечисленных мышц. Однако заметим, что такая коррекция потребует детального анализа не только динамической эстетики носа, но и расстояния между кончиком носа и верхней губой, ширины красной каймы верхней губы, активности круговой мышцы рта. Последствием проведенной терапии могут стать такие прогнозируемые эффекты, как уменьшение ширины красной каймы верхней губы и/или удлинение верхней губы, обусловленные компенсаторной активацией верхней порции круговой мышцы рта при расслаблении леватора верхней губы.

При коррекции возрастного птоза кончика носа (крючковатой формы носа) на фоне его низкой подвижности достаточно инъекционирования в ту же центральную точку

колумеллы 8–15 ЕД Диспорта. Следует быть внимательным при проведении коррекции у пациентов с короткой верхней губой: если точку инъекции расположить ниже переходной складки, возможна нежелательная диффузия токсина в круговую мышцу рта.

Как правило, коррекция носа не представляет технических сложностей и лишена какого-либо риска. Напомним, однако, что при инъекции в область крыльев носа точки инъекций не следует располагать слишком латерально, вблизи носогубных складок для исключения денервации леватора верхней губы.

А.Н. Саромыцкая

Коррекция опущенного кончика носа путем инъекций в мышцу, опускающую перегородку носа, технически мы можем выполнять одним из следующих способов:

- глубокая супрапериостальная инъекция в области переходной складки между носом и верхней губой. Иглу вводят под углом 45°, доза Диспорта 8–15 ЕД (рис. 28);
- апексная (пирамидальная) техника введения позволяет инъектировать всю мышцу с учетом ее топографии (начинается от альвеолярного возвышения верхнего медиального резца и прикрепляется к нижней поверхности перегородки носа, проходя непосредственно в колумелле). Иглу вводят внутримышечно, начиная от кончика носа, далее проводят вдоль колумеллы и в месте крепления мышцы инъектируют 70% (или $\frac{2}{3}$) дозы Диспорта (6–10 ЕД). Затем на обратном ходе иглы вводят оставшуюся дозу.

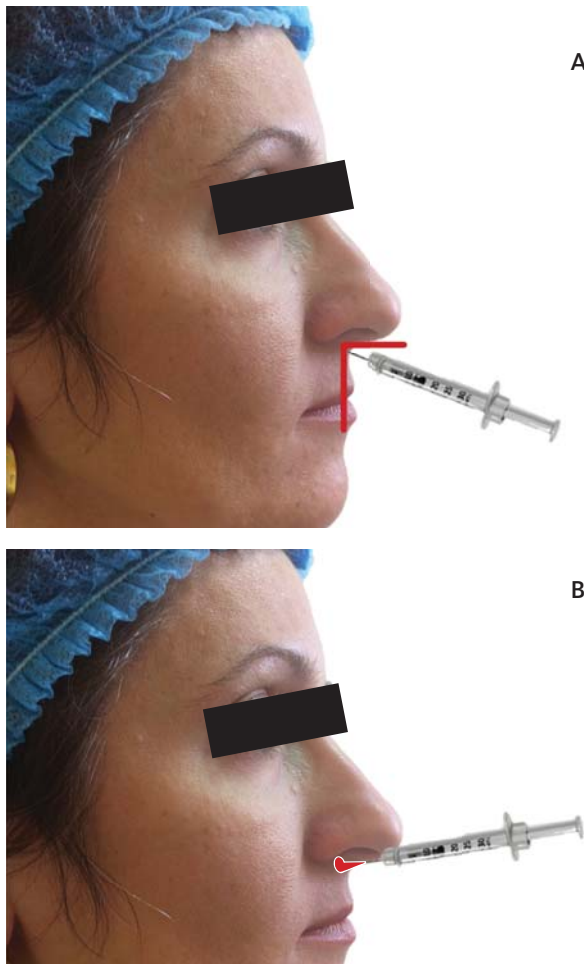

Рис. 28. Разновидности техники инъекций Диспорта в мышцу, опускающую перегородку носа: точечная (А), апексная (В) (фотографии предоставлены А.Н. Саромыцкой)

МОРЩИНЫ ВОКРУГ ГУБ (КИСЕТНЫЕ)

Рекомендации Международного совета

Радиальные морщины вокруг губ очень старят лицо. Инъекции препаратов ботулинического токсина позволяют провести достаточно эффективную коррекцию этих морщин, однако оптимальные результаты достигаются при комбинировании с введением филлеров по границе красной каймы и в области колонн филтрума.

При выполнении инъекций БТА в периоральной области следует помнить, что мышцы, расположенные вокруг губ, участвуют в реализации важных физиологических функций. Поэтому коррекцию данной зоны надо проводить очень аккуратно.

Анатомические особенности

Круговая мышца рта – сфинктер, обеспечивающий смыкание губ, их выдвигание вперед. Резкое снижение тонуса кожи верхней губы в совокупности с гипертонусом круговой мышцы рта служат причиной формирования кисетных морщин вокруг губ.

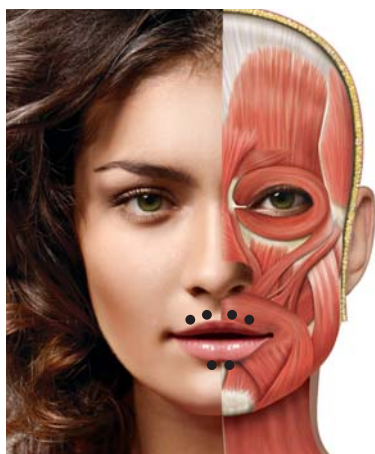

Рис. 29. Схема коррекции морщин вокруг губ: рекомендованные точки инъекций по М. Де Майо и Б. Ржани (адаптировано) [9]

Точки инъекций, дозы и техника введения

Для коррекции морщин вокруг губ рекомендуется введение Диспорта в 4–6 точек: по 2 точки с каждой стороны верхней губы и по одной точке с каждой стороны нижней губы, если это необходимо (рис. 29).

Точки инъекций располагают на границе красной каймы губ, при этом латеральные точки отмечают на расстоянии не менее 1,5 см от уголков рта в местах пересечения границы красной каймы губ и вертикальных линий, проведенных от внешнего крыла носа. Медиальные точки должны находиться на расстоянии 1 мм от колонн филтрума.

Рекомендованная общая доза составляет 4–12 ЕД Диспорта, в каждую точку вводят по 1–2 ЕД. Доза определяется тонусом круговой мышцы рта, выраженностью гиперкинетических морщин и степенью эластоза кожи.

Инъекции проводят поверхностно внутримышечно, иглу вводят перпендикулярно, неглубоко, с погружением только кончика.

Вопросы безопасности

В случае введения слишком большой дозы БТА может возникнуть функциональное ослабление губ, что приведет к нарушению функции речи, приема пищи и жидкости. Поскольку полное удаление морщин не является целью процедуры, БТА необходимо вводить неглубоко и в минимальной дозе. Для обеспечения безопасности инъекции следует начинать с использования небольших доз, постепенно увеличивая до достижения желаемого результата.

Латеральные точки располагают как можно дальше от уголков рта во избежание возможной асимметрии, опущения уголков рта и слюнотечения.

Пациентам, чья профессиональная деятельность связана с активной работой круговой мышцы рта, данную процедуру проводить не рекомендуется.

Коррекция морщин нижней губы с помощью инъекций БТА является достаточно рискованной, поэтому при отсутствии необходимости от нее следует отказаться.

Комментарии экспертов российского совета

Е.З. Парсагаишвили

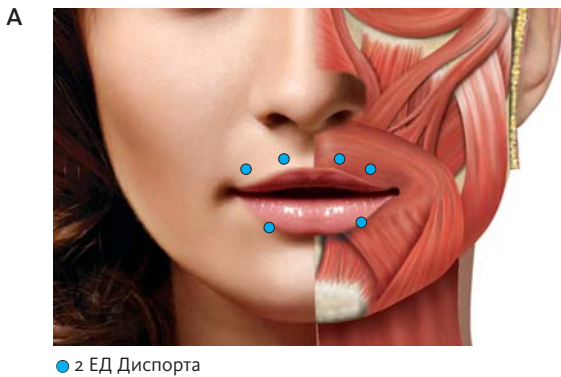
Кисетные морщины вокруг губ чаще всего формируются у женщин в перименопаузальном периоде, однако они встречаются и в возрасте до 30 лет у субтильных пациенток с гиперактивной мимикой и тонкой кожей. Замечено, что характер, выраженность и расположение морщин во многом зависят от особенностей артикуляции, связанной с фонетикой того или иного языка. В русскоговорящей популяции преобладают кисетные морщины над верхней губой, а вертикальные морщины под нижней губой чаще встречаются у носителей французского или английского языков.

Поскольку зона губ является мимически активной и функционально значимой, проводить ботулинотерапию следует максимально осторожно. Все усилия направляются на денервацию поверхностных волокон круговой мышцы рта, вплетающихся в кожу. Глубокие порции мышцы, несущие физиологическую нагрузку, должны оставаться интактными. С учетом этого следует использовать минимальные дозы БТА (суммарно не более 8–12 ЕД Диспорта, как и указывают члены Международного экспертного совета), а инъекции проводить поверхностно – неглубоко внутримышечно или даже подкожно. Накопленный практический опыт подсказывает, что наиболее безопасными являются именно подкожные и внутрикожные инъекции: в этом случае практически исключается риск развития функциональных нарушений, при этом вплетающиеся в кожу волокна круговой мышцы рта частично денервируются. Внутрикожные инъекции предпочтительнее проводить у пациентов с очень тонкой атоничной кожей, подкожные и поверхностные внутримышечные – при плотной коже, с хорошо выраженным подкожным жировым слоем.

Необходимо соблюдение следующих топографических ориентиров при выборе точек инъекций:

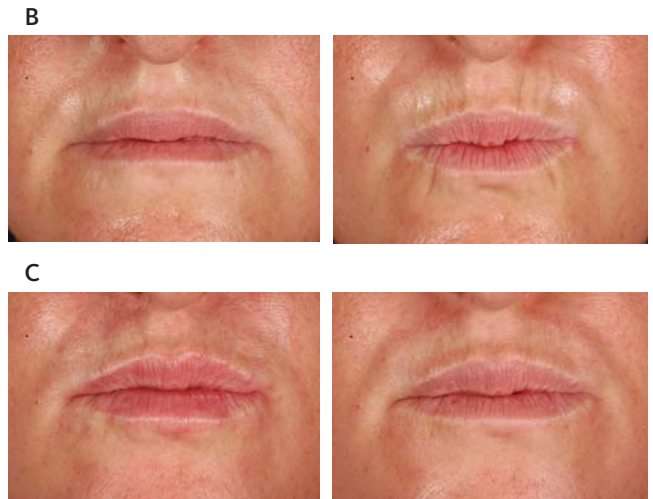- не следует приближаться к углам рта (оральным комиссурам) ближе, чем на 1 см, чтобы исключить диффузию препарата в мышечный узел (модиолус), образованный мышцей, опускающей угол рта, большой скуловой мышцей, щечной мышцей и круговой мышцей рта;
- инъекции не должны распространяться на зону филтрума;
- все точки инъекций располагаются строго симметрично;
- следует отступать на 5 мм вверх от границы красной каймы на верхней губе (или вниз на нижней губе), при этом иглу всегда направляют в сторону красной каймы или же вводят параллельно контуру губ на том же расстоянии.

Подкожные инъекции БТА в линейно-ретроградной технике предполагают введение препарата параллельно контуру губ (на 5 мм выше красной каймы верхней губы). Многие специалисты считают, что таким образом удастся более четко контролировать глубину введения, однако такие инъекции требуют повышенного внимания как к технике, так и к дозе токсина. Введение препарата в 2–4 симметричные точки на верхней губе и в две симметричные точки на нижней губе (не более 1–2 ЕД Диспорта в каждую точку) облегчает контроль дозирования.



● 2 ЕД Диспорта

Рис. 30. Коррекция радиальных морщин вокруг губ: схема инъекций (А), до инъекций в покое и при напряжении губ (В), после инъекций Диспорта и Restylane в покое и при напряжении губ (С) (фотографии предоставлены Е.И. Губановой)



Е.И. Губанова

Наши исследования показали, что появление периоральных морщин у женщин в период перименопаузы (45–50 лет) с прогрессированием в постменопаузе (после 50–55 лет) является отражением гормонального старения. В качестве подтверждения этой теории служит факт отсутствия морщин верхней губы у мужчин или их появления в гораздо более старшем возрасте.

Появление ранних морщин губ у женщин может свидетельствовать как о преждевременной менопаузе, так и о злоупотреблении курением, нарушении окклюзии, гипертонусе жевательных мышц и круговой мышцы рта, психоневрологических проблемах. Опыт междисциплинарного взаимодействия показал, что вклад наследственного фактора в образование преждевременных периоральных морщин составляет лишь 6%, а выявленный нейромышечный дисбаланс является определяющим в формировании гиперкинетических морщин этой эстетически значимой зоны лица.

Коррекция возрастных изменений губ включает применение БТА с целью устранения гипертонуса круговой мышцы рта, а также деликатное введение филлеров в область красной каймы и препаратов-скинбустеров в кожную часть губ (рис. 30, 31).

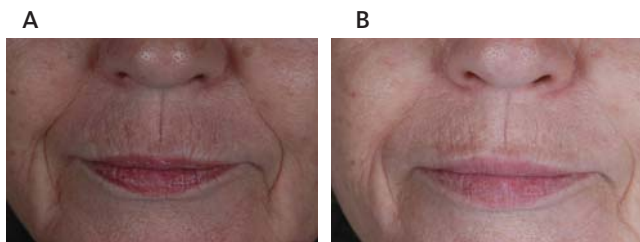


Рис. 31. Комбинированная коррекция губ и периоральной области – фракционный фототермолиз, ботулинотерапия в области морщин верхней губы (Диспорт® 20 ЕД) и инъекции Restylane Vital: до (А), через 2 мес после комбинированной коррекции (В) (фотографии предоставлены Е.И. Губановой)

А.В. Сайбель

Периоральная область – зона гормонального старения. Поэтому пациенткам постменопаузального возраста с выраженными проблемами в этой области можно порекомендовать обратиться к гинекологу-эндокринологу для решения вопроса о целесообразности назначения заместительной гормональной терапии. Фактором преждевременного старения кожи, особенно кожи вокруг губ, является курение.

Инъекции Диспорта в зоне верхней губы проводятся, отступя 1–2 мм от границы красной каймы, в точки, расположенные между морщинами, внутрикжно до образования «лимонной корочки». Более глубокие инъекции (подкожные и внутримышечные) связаны с риском развития нарушений артикуляции, процесса приема твердой и жидкой пищи. Расстояние от красной каймы губы до точки инъекции должно быть одинаковым справа и слева, игла вводится параллельно красной кайме, а не снизу вверх. Рекомендуемая доза: по 2,5 ЕД Диспорта в 2 точки с каждой стороны. Аналогичным образом проводится коррекция морщин нижней губы.

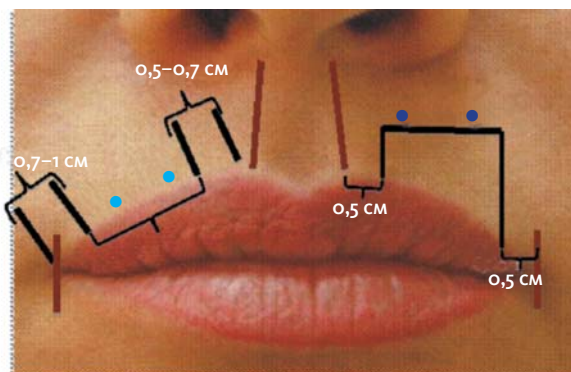
Нельзя проводить инъекции в области комиссур губ, поскольку здесь к коже прикрепляются «мышцы улыбки» – большая скуловая мышца и мышца «смеха».

А.Н. Саромыцкая

Периоральный комплекс – это сложное гетерогенное анатомическое образование – мышечный симпласт, в который входят:

- собственно круговая мышца рта – сфинктер, при сокращении которой происходит сужение ротовой щели;
- вплетающиеся в круговую мышцу рта волокна соседних мышц, выполняющих функцию дилататоров ротовой щели.

Круговая мышца рта образована круговыми мышечными пучками, расположенными в толще губ. В мышце различают краевую часть (*pars marginalis*) и губную часть (*pars labialis*).



- 1-2 ЕД Диспорта
- 2-5 ЕД Диспорта

Рис. 32. Схема коррекции морщин верхней губы препаратом Диспорт® (фотографии предоставлены А.Н. Саромыцкой)

Инъекции БТА в губную часть позволяют несколько вывернуть губы, что создает эффект увеличения их площади и объема. Введение БТА выполняют под слизистую с каждой стороны в 1-2 точки, расположенные на расстоянии 5-7 мм от колонн фильтрумы, 10 мм – от углов рта и на 2-3 мм ниже границы красной каймы. В точку вводят 1-2 ЕД Диспорта.

Инъекции в краевую часть круговой мышцы рта выполняют при наличии кисетных морщин. Разделив кожную порцию губы пополам и отступив от колонн фильтрумы и от углов рта не менее 5 мм, проводят подкожные инъекции обычно в 2 точки с каждой стороны в дозе 2-5 ЕД Диспорта (рис. 32). Данное расположение точек дает возможность выполнить инъекции в места максимальной концентрации концевых моторных пластин, что позволяет добиваться хорошего результата при использовании небольших доз токсина.

ОПУЩЕННЫЕ УГОЛКИ РТА, МОРЩИНЫ «МАРИОНЕТКИ»

Рекомендации Международного совета

Опущенные углы рта делают лицо грустным или недовольным. В этом случае рекомендуется назначать комплексную терапию с использованием БТА и филлеров, которые восполняют депрессию тканей в области комиссур губ и позволяют разгладить морщины «марионетки», идущие от углов рта к подбородку.

Анатомические особенности

Углы рта приподнимаются благодаря работе большой скуловой мышцы и мышцы, поднимающей угол рта. Тянут вниз углы рта мышца, опускающая угол рта, и волокна подкожной мышцы шеи (платизмы). Взаимодействие мышщ-леваторов с мышцами-депрессорами определяет положение углов рта.

Точки инъекций, дозы и техника введения

Для того, чтобы приподнять углы губ, сгладить морщины «марионетки», члены Международного сове-

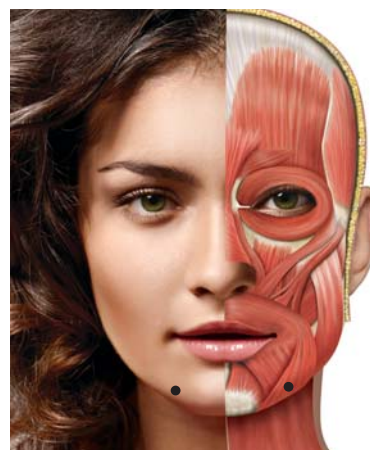

Рис. 33. Схема коррекции опущенных углов рта и морщин «марионетки»: рекомендуемые точки инъекций по М. Де Майо и Б. Ржани (адаптировано) [9]

та рекомендуют проведение инъекций в мышцу, опускающую углы рта, – в одну точку с каждой стороны (рис. 33). Мышца хорошо пальпируется, если попросить пациента поскрипеть зубами или изобразить гримасу, подразумевающую опущенные углы губ. Места инъекций БТА находятся чуть медиальнее точки пересечения края нижней челюсти с линией, продолжающей носогубную складку.

Рекомендованная суммарная доза составляет 10-20 ЕД Диспорта (по 5-10 ЕД в каждую точку). Пациентам с сильно развитыми мышцами, опускающими угол рта, вводят более высокую дозу препарата.

Перед проведением инъекции врач выделяет и фиксирует мышцу пальцами. Инъекцию проводят внутримышечно, иглу вводят перпендикулярно до средней трети.

Вопросы безопасности

Если использовать слишком большую дозу БТА и/или проводить инъекции близко к углам рта, действие токсина может распространиться на мышцы-леваторы. В результате возможны такие неблагоприятные явления, как слюнотечение, нарушение речи или асимметрия рта. Поэтому начинать терапию необходимо с неглубокого введения небольших доз препарата, располагая точки инъекций на достаточном расстоянии от уголков рта.

Комментарии экспертов российского совета

Е.З. Парсагаивили

Тонус мышщ-депрессоров нижней трети лица существенным образом влияет на эстетическую картину. Формирование морщин «марионетки» и унылого выражения лица из-за опущенных уголков рта связано с гравитационным птозом мягких тканей и гиперактивностью мышцы, опускающей угол рта. Это поверхностная, довольно плоская парная мышца, которая начинается широким основанием от края передней поверхности нижней челюсти. Направляясь вверх, она суживается к области углов рта и вплетается в кожу и модиолус, в том числе

в мышцу, поднимающую угол рта. Синергистом мышцы, опускающей угол рта, является платизма.

Кроме типичных возрастных изменений, встречаются варианты конституционально короткой мышцы, опускающей угол рта, иногда гиперактивность мышцы формируется из-за вынужденной мимики, направленной на то, чтобы скрыть погрешности зубного ряда при улыбке. Вообще, взаимосвязь эстетических проблем нижней трети лица и состояния зубочелюстной системы очень тесная. Оценка патологии прикуса и целостности зубного ряда в контексте нежелательного перераспределения мимической активности – обязательный этап построения программ эстетической коррекции.

При работе с нижней третью лица и, в частности, с периоральной областью необходимо учитывать и момент стойкой экспрессии негативных эмоций.

При рассмотрении целесообразности применения ботулинотерапии для коррекции опущенных углов рта и морщин «марионетки» следует принимать во внимание статическую и динамическую составляющие характерной клинической картины. В связи с гравитационным птозом мягких тканей в этой области формируется нависание вышерасположенных тканей над нижерасположенными: демаркационную линию мы видим в виде морщины «марионетки». Этот элемент клинической картины не связан с функцией мышц и является статическим. Динамическая составляющая этиопатогенеза морщин «марионетки» и характерных изменений линии овала лица в виде «брылей» определяется, в первую очередь, активностью и тонусом мышц нижней трети лица: депрессоров углов рта, платизмы и подбородочной мышцы. При этом необходимо принимать во внимание и активность других мышц с антагонистическими функциями по отношению к перечисленным – леваторов средней трети лица. Тонус мышц, опускающих углы рта, оценивается при активной мимике пациента, осматривая лицо в анфас и профиль.

При наличии выраженной динамической составляющей клинической картины ботулинотерапия является методом первого выбора. При доминировании статической составляющей инъекции БТА следует рассматривать только в комплексе с другими методами коррекции.

Мышца, опускающая угол рта, – самая поверхностная мышца в нижней трети лица, поэтому введение БТА, по нашему опыту, рациональнее проводить подкожно: игла вводится в кожу под острым углом почти параллельно поверхности. Таким образом, мы контролируем глубину введения и исключаем диффузию токсина в подлежащие мышцы – квадратную и опускающую нижнюю губу.

Точку инъекции располагают на расстоянии как минимум 1,5 см книзу и на 1–1,5 см латеральнее угла рта. Определять положение точки инъекций можно следующим образом:

- от крыльев носа через углы рта проводят прямую до пересечения с краем нижней челюсти;
- участок от угла рта до края нижней челюсти делят на три равных отрезка;
- точка введения Диспорта расположена на границе между нижним и средним отрезками.

Иглу вводят под кожу снизу вверх параллельно поверхности кожи в направлении от края нижней челюсти к точке введения препарата. По нашему опыту, введения 6–8 ЕД Диспорта достаточно для достижения выраженного эффекта.

А.Н. Саромыцкая

Положение углов рта – важный элемент лица, влияющий на его восприятие окружающими. Постоянное напряжение мышц-депрессоров нижней трети лица способствует формированию морщин «марионетки», придающих лицу грустный вид.

Понимание содружественного вклада мышцы, опускающей угол рта, и платизмы в формирование морщин «марионетки» диктует необходимость одномоментной коррекции гиперактивности этих мышц.

Точку инъекции в мышцу, опускающую угол рта, определяют следующим образом: следуя за морщиной, проводят линию от угла рта до края нижней челюсти и определяют середину этой линии; в эту точку подкожно вводят 5–10 ЕД Диспорта (рис. 34 А).

Точка инъекции в платизму: по краю нижней челюсти выделяют участок, расположенный между проекциями жевательной мышцы и мышцы, опускающей угол рта; отрезок делят пополам, и подкожную инъекцию выполняют в медиальную часть в дозе 5–10 ЕД Диспорта (рис. 34 В).

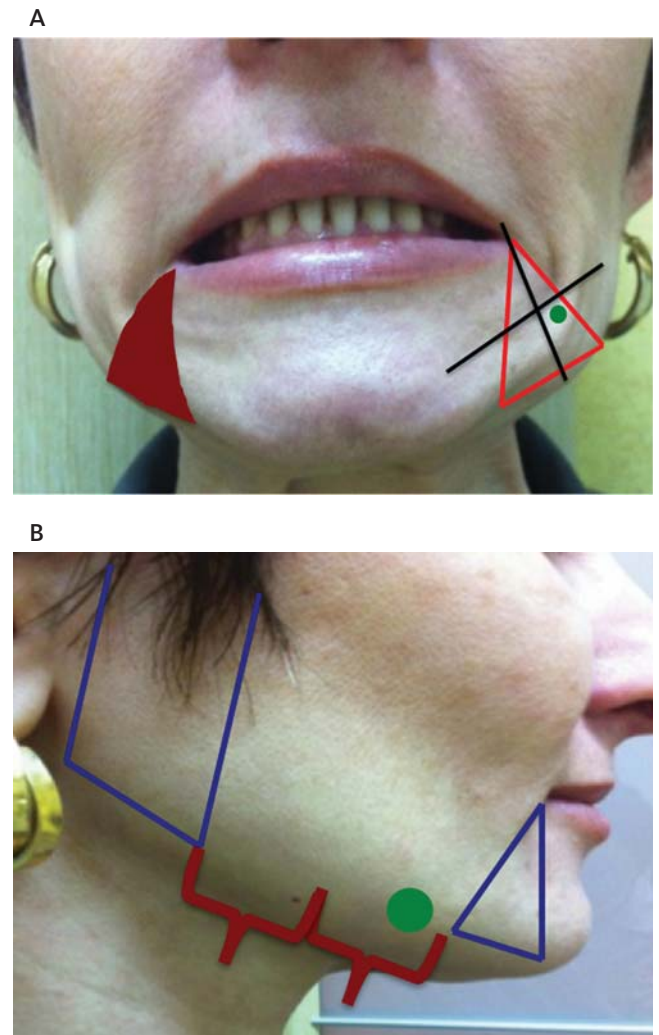


Рис. 34. Схемы коррекции морщин «марионетки» препаратом Диспорт®: инъекции в мышцу, опускающую угол рта (А), инъекции в платизму (В) (фотографии предоставлены А.Н. Саромыцкой)

ГИПЕРТРОФИЯ ЖЕВАТЕЛЬНОЙ МЫШЦЫ

Рекомендации Международного совета

У жителей азиатских стран лицо часто имеет квадратную форму, но связано это не с истинной гипертрофией жевательной мышцы, а с особой формой лицевого скелета. Жевательная мышца лишь повторяет форму черепа. Инъекции ботулотоксина в жевательную мышцу вызывают ее искусственную гипотрофию [10, 36], при этом в той или иной степени нарушается жевание, но ради изменения формы лица пациентки это игнорируют, и подобная процедура пользуется большой популярностью в азиатских странах. У представителей европеоидной расы гипертрофия жевательной мышцы обычно связана с ортодонтическими нарушениями или может быть следствием бруксизма. В этом случае БТА используется как элемент комплексной терапии. При отсутствии патологии введение небольших доз БТА способствует созданию более округлой формы лица [37].

Анатомические особенности

Жевательная мышца – самая большая и сильная мышца, участвующая в измельчении пищи. Имеет форму продолговатого четырехугольника, расположена на наружной поверхности ветви нижней челюсти – от скуловой дуги до угла нижней челюсти. Более глубокая часть мышцы находится на задней половине скуловой дуги и направлена отвесно вниз. Иногда переплетается с височной мышцей.

Жевательная мышца поднимает нижнюю челюсть.

Точки инъекций, дозы и техника введения

Коррекцию гипертрофии жевательной мышцы проводят инъекциями Диспорта в 6 точек: по 3 с каждой стороны лица. Врач просит пациента крепко сжать зубы и пальпирует мышцу-мишень. Точки инъекций должны находиться ниже места пересечения линии, проведенной от мочки уха до уголка рта, и вертикальной линии, проведенной через угол нижней челюсти, примерно на расстоянии 1,5 см над углом нижней челюсти.

При проведении коррекции лицам монголоидной расы вводят 100–140 ЕД Диспорта с каждой стороны [36]. Для европейцев в большинстве случаев достаточно дозы в 30 ЕД Диспорта с каждой стороны (10 ЕД в точку).

Инъекции проводят внутримышечно, иглу вводят глубоко перпендикулярно поверхности кожи.

Вопросы безопасности

Симптомы гипертрофии жевательной мышцы уменьшаются через 2–4 нед после инъекции. В некоторых случаях наблюдается небольшое ухудшение функции жевания. В связи с этим до начала терапии рекомендуется определить мышечную массу пальпированием. Коррекцию целесообразно начинать с введения небольших доз препарата. Следует избегать проведения инъекций под челюстную кость, поскольку это может привести к нарушению работы скуловых мышц и, как следствие, к формированию неестественного выражения лица, особенно при улыбке.

Комментарии экспертов российского совета

Е.Э. Парсагашвили

Популярность инъекций БТА в жевательные мышцы у народов ряда азиатских стран связана с желанием скорректировать конституционально обусловленную квадратную форму лица. У европейцев такая форма лица может быть связана как с особенностями строения лицевого отдела черепа, так и с гипертрофией жевательной мышцы, зачастую обусловленной бруксизмом. Симптоматика бруксизма представлена повышенной стираемостью зубов, трудно контролируемым чувством напряжения, дискомфортом, который иногда приводит к формированию выраженного болевого синдрома. По данным многочисленных клинических и нейрофизиологических исследований, инъекции БТА в жевательные мышцы оцениваются как один из самых эффективных методов лечения бруксизма.

Жевательные мышцы – парные, наиболее крупные и сильные мышцы лица. Они берут начало от нижнего края скуловой дуги, отходя от нее двумя порциями – поверхностной и глубокой. Пучки мышечных волокон поверхностной порции следуют косо вниз и назад, глубокой – вниз и впереди. Внизу обе части жевательной мышцы соединяются и прикрепляются к наружной поверхности ветви нижней челюсти, а также к ее углу в области жевательных бугров. Жевательные мышцы поднимают нижнюю челюсть и выдвигают ее вперед.

Жевательная мышца легко пальпируется при плотно сжатых зубах. Точки и техника введения схожи при лечении бруксизма и проведении эстетической коррекции. Глубокие внутримышечные инъекции предусматривают введение иглы перпендикулярно поверхности кожи на глубину не менее 10 мм. Как правило, инъекции проводят в 3 точки, с интервалом 1,5 см. Точки располагают по линии, проведенной от угла рта к мочке уха (рис. 35). При лечении бруксизма в каждую точку вводят 20–30 ЕД Диспорта (суммарно до 90 ЕД с каждой стороны), для эстетической коррекции в каждую точку инъецируют не бо-

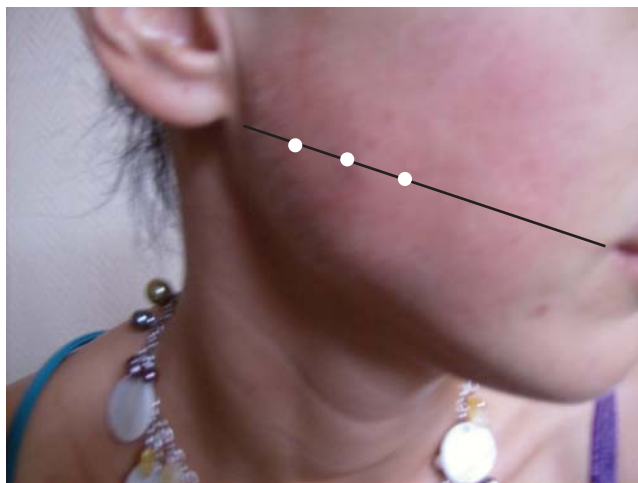

Рис. 35. Схема коррекции гипертрофии жевательной мышцы (фотография предоставлена Е.Э. Парсагашвили)

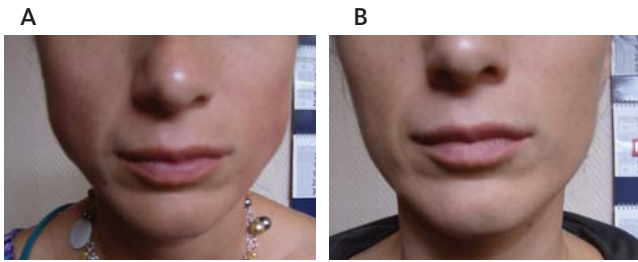


Рис. 36. Коррекция гипертрофии жевательных мышц у пациентки с бруксизмом: до (А), после инъекций Диспорта (В) (фотографии предоставлены Е.З. Парсагашвили)

лее 10 ЕД Диспорта (суммарно 30 ЕД с каждой стороны) (рис. 36). Индивидуально подбирая пациенту безопасную и эффективную дозу, можно избежать нарушения жевательной функции.

С.Ю. Шелехов

Коррекция гипертрофии жевательной мышцы – достаточно сложная задача для косметолога. Это связано с тем, что проблема гипертрофии жевательной мышцы представляет собой некое пограничное состояние, относящееся к компетенции косметологии, стоматологии и неврологии. Поэтому перед проведением процедуры необходимо дать правильную оценку степени гипертрофии, оценить возможные причины и прогноз результата коррекции с помощью Диспорта. В некоторых случаях помимо пальпаторного обследования требуется проведение УЗ-исследования и электромиографии. Инъекцию проводят после точного определения локализации мышцы путем ее пальпации при двигательной активности (пациента попросят сжать зубы, сделать несколько жевательных движений). Для безопасной коррекции диагностически значимым является и состояние височной мышцы.

По нашим наблюдениям, терапевтическая доза составляет 40–100 ЕД Диспорта в одну жевательную мышцу, эта доза распределяется на 2–4 точки инъекций. Максимальную дозу вводят ближе к краю нижней челюсти, минимальную – ближе к верхней челюсти.

Э.Е. Сатардинова

Прежде чем приступить к коррекции гипертрофии жевательных мышц, необходимо провести дифференциальную диагностику особенностей строения лица и патологического симптомокомплекса. Для этого уточняют жалобы пациента и собирают анамнез для выявления неврологической или ортодонтической патологии (чувство тяжести, усталости в нижней части лица, напряжение в области щек, привычка сжимать челюсти, скрип и скрежетание зубами во сне). При осмотре оценивают вид лица в покое, при открывании рта, разговоре и жевании, отмечая наличие асимметрии, «вокализацию» височно-нижнечелюстного сустава, привычку стискивать зубы

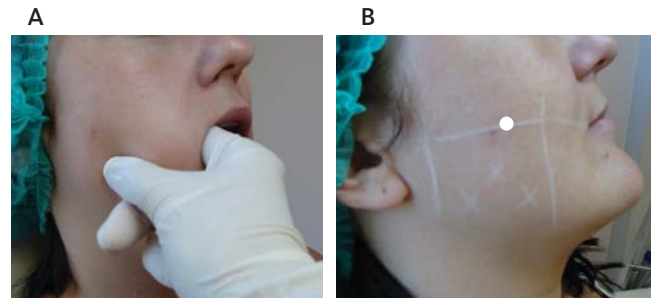


Рис. 37. Подготовка к коррекции гипертрофии жевательной мышцы: пальпация мышцы из полости (А) рта, разметка точек инъекций Диспорта (В). Отмечена точка проекции протока околоушной слюнной железы (фотографии предоставлены Э.Е. Сатардиновой)

(«желваки играют»). При осмотре полости рта обращают внимание на стертость зубов, дисгармонию окклюзии, другие зубочелюстные проблемы.

Пальпацию жевательной мышцы проводят как снаружи, так и из полости рта для выявления болезненности или наличия уплотнений (рис. 37). При обнаружении патологических симптомов рекомендуется консультация ортодонта и/или невролога.

Ботулинотерапия с эстетической целью предполагает введение БТА в нижнюю часть жевательной мышцы в 3 точки с каждой стороны (рис. 36). В каждую точку вводят 10 ЕД (женщины) или 15–20 ЕД Диспорта (мужчины).

При проведении инъекций в жевательные мышцы следует помнить о близком расположении протока слюнной железы, лицевых артерии и вены. Проекция протока слюнной железы располагается на линии, проведенной от козелка уха до угла рта; кровеносные сосуды огибают середину края нижней челюсти.

Важно отметить, что большинство пациентов с гипертрофией жевательных мышц имеют привычку постоянно стискивать зубы. У них, как правило, выявляется повышенный уровень тревожности, сопровождающейся стойким напряжением мышц. Таким пациентам рекомендованы дополнительные методы коррекции психовегетативного статуса, инъекции Диспорта в верхнюю треть лица, которые, согласно нашему опыту, могут иметь терапевтический характер.

НАРУШЕНИЕ ЛИНИИ ОВАЛА ЛИЦА

Рекомендации подготовлены И.П. Дмитриевой

В научной литературе также есть данные и рекомендации специалистов по применению БТА для коррекции нарушения линии овала лица [Gassia V. et al., 2009; Губанова Е.И., Колиева М.Х., 2010; Дмитриева И.П., 2012]. Нарушение линии овала лица связано с гравитационным птозом мягких тканей, развивающимся на фоне снижения эластичности кожи и связочных структур. Основной способ коррекции – хирургический, однако за счет ослабления тонуса верхних волокон подкожной мышцы шеи (платизмы) можно несколько улучшить картину.

При отборе пациентов для ботулинотерапии следует опираться на несколько показателей, определяющих эффективность коррекции: отсутствие выраженной дряблости кожи, умеренно выраженная подкожная жировая клетчатка, начальные проявления гравитационного птоза мягких тканей. В случае более выраженных деформаций клиническая картина после ботулинотерапии несколько улучшится, но о выраженном лифтинге речь не идет.

Анатомические особенности

Линия овала лица во многом определяется тонусом подкожной мышцы шеи – платизмы.

Если в динамике у пациента отмечается наличие тяжелой платизмы (как показатель ее гипертонуса и гиперактивности), это является хорошим прогностическим признаком эффективной коррекции овала лица с помощью ботулинотерапии.

Точки инъекций, дозы и техника введения

Инъекции проводят в 4–8 точек в проекции подкожной мышцы шеи – по 2–4 точки с каждой стороны, расположенные по краю нижней челюсти на расстоянии 5 мм от жевательной мышцы (рис. 38).

Точки введения располагают между передним краем жевательной мышцы и латеральным краем мышцы, опускающей угол рта, на 5–10 мм выше края нижней челюсти и ниже – под краем нижней челюсти. Расстояние между точками – 10 мм. В каждую точку инъецируют по 5 ЕД Диспорта на глубину 3–4 мм (одна треть длины иглы, введенной под углом 45–60°).

Такой вариант коррекции является достаточно безопасным, если исключить инъекции в область, расположенную медиальнее мышцы, опускающей угол рта. Однако следует отметить, что из-за развитой сети поверхностных кровеносных сосудов кровоизлияния после инъекций появляются достаточно часто.

Вопросы безопасности

Высокая функциональная дифференциация мышц нижней трети лица, их близкое расположение и многослойность (симпласт) затрудняют управление диффу-

зией нейротоксина в соседние нецелевые мышцы, что чревато формированием асимметрии или развитием дезадаптирующих функциональных нарушений речи, жевания и глотания. К сожалению, частота развития подобных явлений в литературе не описана. Во избежание функциональных нарушений следует придерживаться рекомендуемых доз и точек инъекций.

Комментарии экспертов российского совета

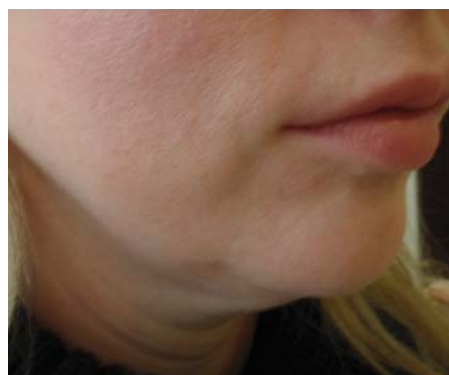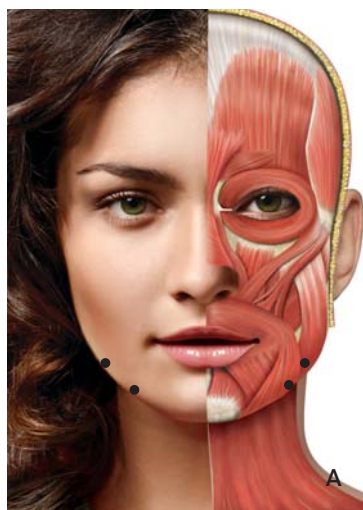Е.З. Парсагашвили

Сегодня ботулинотерапия рассматривается как важный элемент нехирургического лифтинга нижней трети лица. Мишенью становятся мышцы, вектор сокращения которых совпадает с направлением гравитации. Так, релаксация верхнелатеральных порций платизмы позволяет добиться выраженной коррекции овала лица с наметившимся (но еще не выраженным) гравитационным птозом мягких тканей.

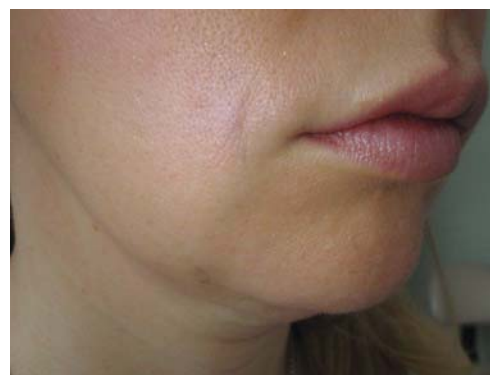Подкожная мышца шеи (платизма) – широкая тонкая мышца, проходящая снизу вверх по передней и переднебоковой поверхности шеи от грудной фасции (ниже ключицы) к краю нижней челюсти и углу рта. Способствует приведению головы вперед и вниз, опускает нижнюю челюсть, тянет вниз углы рта.

Для релаксации верхней части платизмы в 3–5 точек с каждой стороны вводят по 4–6 ЕД Диспорта. Первую инъекцию выполняют в точку, расположенную примерно на 1 см латеральнее места прикрепления мышцы, опускающей угол рта, последнюю – в крайнюю латеральную точку прикрепления платизмы. Лучший ориентир – сам участок птозирования. Точки инъекций располагают либо одним горизонтальным рядом по краю нижней челюсти, либо в шахматном порядке по лицевой и шейным поверхностям мандибулярного края. В целях максимальной безопасности инъекции БТА проводят подкожно, все чаще используется техника линейного введения.

Заметим, что эстетический результат при работе с депрессорами нижней трети лица достигается не только



В



С

Рис. 38. Коррекция овала лица: схема расположения точек инъекций (А); пациентка 38 лет до (В) и через 2 нед после введения 50 ЕД Диспорта в области овала лица (С) (схема и фотографии предоставлены И.П. Дмитриевой)

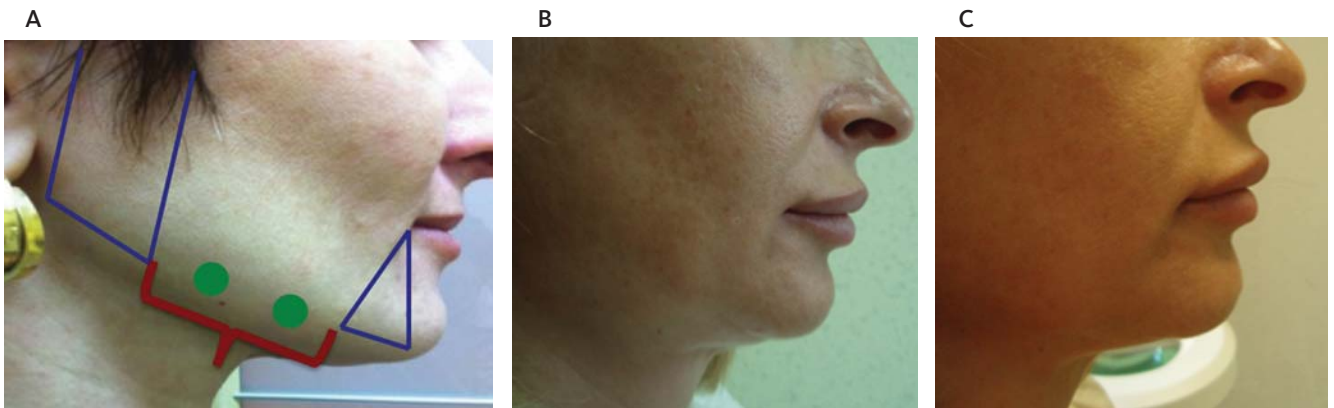


Рис. 39. Коррекция линии овала лица: расположение точек инъекций (А), клиническая картина до (В) и после инъекций Диспорта (С) (фотографии предоставлены А.Н. Саромыцкой)

благодаря ограниченной релаксации этих мышц, но и в связи с повышением тонуса их антагонистов. Это динамический процесс, развивающийся не столь стремительно, как в верхней и средней третях лица. Помнить об этом полезно не только специалисту: предварительное информирование пациента поможет сделать более реалистичными его ожидания.

А.В. Сайбель

С возрастом функциональная активность мышц-депрессоров (мышца, опускающая угол рта, и платизма) в нижней трети лица резко возрастает. Это приводит к появлению морщин «скорби» и деформации линии овала лица.

При коррекции овала лица за счет релаксации подкожной мышцы шеи можно выполнять инъекции в 2 точки с каждой стороны: первую точку располагают на пересечении линии, продолжающей носогубную складку, с краем нижней челюсти, вторая отстоит латеральнее на 2 см. В каждую точку вводят по 5–10 ЕД Диспорта подкожно, с направлением кончика иглы в сторону угла нижней челюсти (направление желаемой диффузии токсина).

А.Н. Саромыцкая

В нарушении четкости линии овала лица повинен не только гравитационный птоз мягких тканей, но и возрастное повышение тонуса мышц-депрессоров нижней трети лица. Применение БТА для коррекции такого рода возрастных изменений позволяет добиться лифтингового эффекта за счет перераспределения мышечной активности между мышцами-депрессорами нижней трети и леваторами средней трети лица.

Для расслабления верхних пучков платизмы подкожные инъекции проводят с каждой стороны в две точки, расположенные по краю нижней челюсти между проекцией жевательной мышцы и мышцы, опускающей угол рта (рис. 39). В каждую точку вводят по 5–10 ЕД, суммарно – 20–40 ЕД Диспорта.

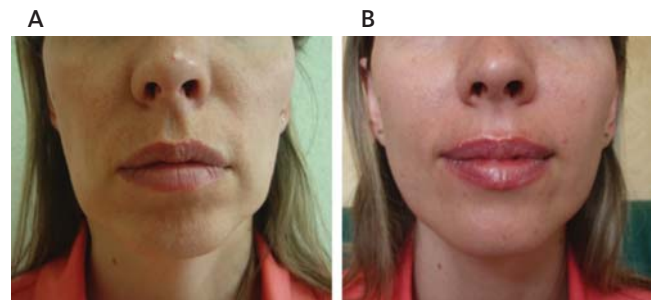


Рис. 40. Комплексная коррекция линии овала лица и опущенных уголков губ препаратом Диспорт®: клиническая картина до (А), после инъекций (В) (фотографии предоставлены А.Н. Саромыцкой)

Дополнительно можно провести инъекции в мышцу, опускающую угол рта, с целью коррекции опущенных уголков губ: в одну точку подкожно вводят по 10 ЕД Диспорта (рис. 39, 40).

БУГРИСТЫЙ ПОДБОРОДОК

Рекомендации Международного совета

Ямочки на подбородке образуются в результате сокращения подбородочной мышцы. Инъекции Диспорта позволяют сделать подбородок гладким. Однако оптимальные результаты достигаются при проведении комбинированной терапии, включающей инъекционную пластику.

Анатомические особенности

Подбородочная мышца начинается от резцов нижней челюсти, направляется вниз и вплетается в кожу подбородка. При сокращении подбородочной мышцы подтягивается кожа подбородка и натягивается нижняя губа.

Точки инъекций, дозы и техника введения

При коррекции бугристого подбородка введение препарата проводят в две симметричные точки, расположен-

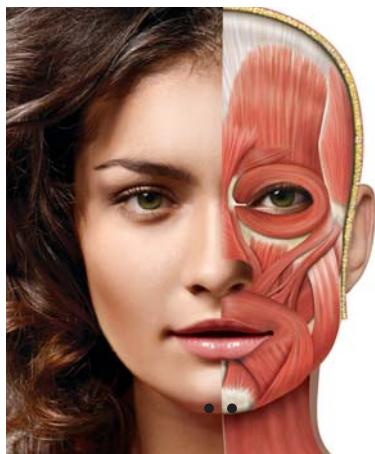

Рис. 41. Схема коррекции бугристого подбородка: рекомендуемые точки инъекций по М. Де Майо и Б. Ржани (адаптировано) [9]

ные по краю нижней челюсти ближе к центру (рис. 41). Врач определяет точки инъекций, попросив пациента дотянуться нижней губой до кончика носа.

Суммарная доза составляет 10–20 ЕД Диспорта (5–10 ЕД в точку) в зависимости от массы мышцы. В случае одновременной коррекции опущенных уголков губ и ямочек на подбородке инъекции проводят в те же точки (всего 4 точки), но с использованием более низкой дозы БТА.

Инъекция должна быть внутримышечной, неглубокой, иглу вводят перпендикулярно поверхности кожи до средней трети длины.

Несмотря на то, что подбородочная мышца расположена достаточно глубоко, неглубокие инъекции дают хорошие результаты.

Вопросы безопасности

Введение дозы, превышающей рекомендованную, или проведение инъекции слишком близко к нижней губе могут привести к нарушению функции мышцы, опускающей нижнюю губу, и круговой мышцы рта, что станет причиной слюнотечения, нарушения артикуляции, асимметрии рта и птоза нижней губы. Чтобы избежать нежелательных явлений, следует придерживаться рекомендованных доз и точек введения.

Комментарии экспертов российского совета

А.В. Сайбель

Для коррекции подвижного подбородка или картины «косточки персика» рекомендуется проводить глубокие внутримышечные инъекции по 10–20 ЕД Диспорта в две точки, отстоящие на 5 мм латеральнее вертикальной оси симметрии лица.

Э.Е. Сатардинова

Чрезмерная активность подбородочной мышцы и других мышц нижней трети лица иногда может быть следствием неоднократной избыточной коррекции с помощью БТА эстетических проблем верхней половины лица. Так называемый феномен «активации дремлющих мышц» при неподвижной верхней части лица наблюдается чаще всего у эмоциональных людей с активной мимикой.

В зависимости от строения подбородочной мышцы инъекции выполняют в одну или две точки. Возможно введение иглы в одну точку с последующим перенаправлением ее влево и вправо. Иглу вводят снизу вверх в точку, расположенную посередине края нижней челюсти, продвигают до половины своей длины, затем разворачивают влево – инъецируют 5 ЕД Диспорта, возвращают в исходное положение, разворачивают вправо и инъецируют еще 5 ЕД Диспорта. После инъекции в этой зоне рекомендуется речевой покой в течение 3–4 ч.

Надо помнить, что суммарная доза Диспорта при коррекции всех проблем нижней трети лица (подбородок, углы рта, овал лица) не должна превышать 30 ЕД.

Е.И. Губанова

«Бугристый подбородок» и подбородочная складка нередко являются эстетическими маркерами неврологической и/или стоматогнатической патологии. Гипертонус подбородочной мышцы может встречаться у пациентов с неправильным прикусом (глубокое резцовое перекрытие), бруксизмом, тревожными расстройствами и др. В этих случаях может быть эффективным ношение специальных приспособлений – трейнеров – с целью релаксации мышц нижней трети лица. Ботулинотерапия остается актуальной, однако в некоторых случаях целесообразно проводить ее под электромиографическим контролем.

ТЯЖИ ПЛАТИЗМЫ

Рекомендации Международного совета

Как правило, тяжи платизмы визуализируются у достаточно худых пациентов, причем особенно заметными они становятся при разговоре и улыбке.

Важным условием успешности ботулинотерапии является достаточная эластичность кожи.

Анатомические особенности

Подкожная мышца шеи (платизма) – широкая и плоская мышца, которая в виде пластины располагается под кожей, плотно срастаясь с ней. Мышечные пучки платизмы начинаются на груди в области 2-го ребра, направляются медиально вверх и, не достигнув края нижней челюсти, на 90% переплетаются с пучками мышцы противоположной стороны, а также с волокнами мышцы, опускающей угол рта, подбородочной мышцы, мышцы смеха и круговой мышцы рта (рис. 42).

Платизма натягивает кожу шеи, опускает нижнюю челюсть и оттягивает угол рта наружу вниз.

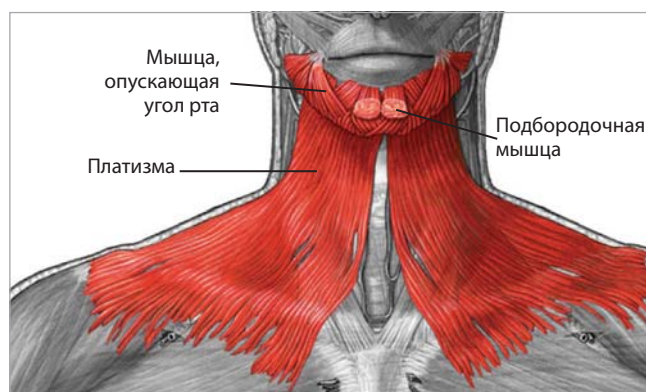


Рис. 42. Анатомия поверхностной мышцы шеи (<http://anatomystudybuddy.files.wordpress.com/2012/10/platysma-muscle.gif>)

Точки инъекций, дозы и техника введения

Максимальная доза Диспорта при коррекции тяжелой платизмы составляет 50 ЕД с каждой стороны, в точку вводят 5–10 ЕД. Верхние точки расположены на линии края нижней челюсти, последующие располагают на расстоянии 2 см друг от друга, вплоть до середины каждого тяжа. Общее число точек инъекций и суммарная доза БТА зависят от количества выступающих тяжей и их протяженности: обычно число точек инъекций не превышает 20 и в каждую вводят по 5 ЕД Диспорта.

Горизонтальные морщины шеи чаще всего обусловлены эластозом, поэтому ботулинотерапия проводится только при выявлении повышенной мышечной активности.

«Портрет» идеального пациента для коррекции тяжелой платизмы включает следующее: тонкая шея, достаточно высокая эластичность кожи, отсутствие или слабая степень выраженности избытков кожи, невыраженный подкожный жировой слой.

Перед проведением инъекций пациента просят произнести звук «и», при этом тяжи платизмы становятся хорошо заметными. Отдельный тяж можно зафиксировать пальцами и выполнить поверхностные внутримышечные инъекции, вводя иглу в горизонтальном направлении.

Вопросы безопасности

Дисфагия, дисфония и мышечная слабость наблюдались при глубоком введении или использовании чрезмерных доз БТА [38].

Проведение поверхностных горизонтальных инъекций и введение субмаксимальных доз БТА позволяют избежать развития указанных выше нежелательных явлений.

ГОРИЗОНТАЛЬНЫЕ МОРЩИНЫ ШЕИ

Рекомендации подготовлены И.П. Дмитриевой

К настоящему времени накоплен некоторый опыт применения и есть опубликованные данные по ботулинотерапии горизонтальных морщин шеи [Benedetto A.V., 2007; Стенько А.Г., 2007; Губанова Е.И., 2010; Староватова П.А., Губанова Е.И., 2012]. Эстетические проблемы шеи связаны с

визуализацией пучков подкожной мышцы шеи – платизмы и с формированием горизонтальных морщин («ожерелья»). В генезе горизонтальных морщин задействованы не только мимические мышцы, но и изменение тонуса и эластичности кожи, обусловленные процессами хроно- и фотостарения. Именно поэтому коррекция горизонтальных морщин порой требует комбинации ботулинотерапии и инъекционной пластики с использованием наиболее пластичных и легко моделирующихся филлеров. Инъекции БТА в качестве монотерапии не всегда оказываются эффективными.

Точки инъекций, дозы и техника введения

При коррекции горизонтальных морщин шеи Диспорт® вводят по линии морщины. Расстояние между точками – 1–1,5 см, в каждую точку инъецируют по 2–4 ЕД. Суммарная доза составляет до 80 ЕД Диспорта. Инъекции проводят внутрикожно, иглу вводят под углом 30°. При более глубоком инъецировании возможен парез мышц шеи, участвующих в глотании.

Сегодня все чаще используют несколько модифицированный вариант классической техники: инъекции выполняют в местах пересечения горизонтальных морщин с напряженными тяжами платизмы. Препарат инъецируют внутрикожно линейно-ретроградным путем, иглу вводят на всю длину. Доза Диспорта – 3–5 ЕД (в разведении 500 ЕД пятью мл физиологического раствора).

Можно проводить инъекции техникой «мезодиспорт»: в этом случае точек инъекций больше, их располагают через каждые 0,5 см в шахматном порядке над и под морщиной (рис. 43). Дозы для введения в каждую точку – менее 0,5–1 ЕД Диспорта.

Результат коррекции горизонтальных морщин шеи с помощью препарата Диспорт® представлен на рис. 44.

Вопросы безопасности

Нежелательные явления после процедуры – папулы, петехии, кровоизлияния, болезненность и гиперемия в зоне инъекций, дискомфортные ощущения в области шеи (слабость), головная боль.

Подкожная мышца шеи участвует в осуществлении важных физиологических функций, в том числе глотания. Если в анамнезе пациента имеются данные о слабости/болезненности мышц шеи, дисфагии, инъекции БТА следу-

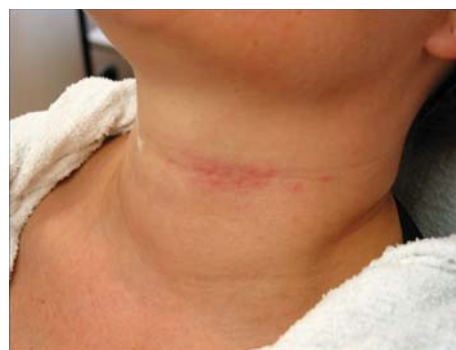

Рис. 43. Коррекция горизонтальных морщин шеи: инъекции в технике «мезодиспорт» (фотография предоставлена И.П. Дмитриевой)

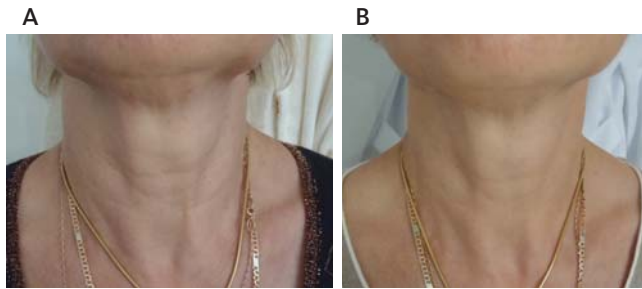

Рис. 44. Коррекция горизонтальных морщин шеи препаратом Диспорт®: женщина 59 лет до (А) и через 2 нед после инъекций (В). Введено 60 ЕД препарата в области овала лица и шеи (фотографии предоставлены И.П. Дмитриевой)

ет проводить с большой осторожностью. В случае появления симптомов нарушения глотания, поперхивания после ботулинотерапии, при проведении последующих процедур следует уточнить схему и глубину инъекций.

Основные правила профилактики нежелательных явлений при коррекции горизонтальных морщин шеи – поверхностное внутрикожное введение БТА в минимальных дозах. При необходимости можно провести дополнительную коррекцию через 3 нед.

В заключение подчеркнем, что при коррекции горизонтальных морщин шеи основную роль играют филлеры на основе гиалуроновой кислоты. Однако после ботулинотерапии степень выраженности морщин значительно уменьшается, что позволяет провести контурную пластику в более экономном режиме и обеспечить стабильный и долговременный результат.

Комментарии экспертов российского совета

А.В. Сайбель

При коррекции горизонтальных линий шеи, так называемых «колец Венеры», Диспорт® вводят по ходу морщины в точки, расположенные на 5 мм выше и ниже ее с интервалами приблизительно 1 см. Общая доза Диспорта при коррекции морщин шеи составляет 50–60 ЕД. Как правило, препарат в стандартном разведении дополнительно разбавляют физиологическим раствором в 2 раза.

Э.Е. Сатардинова

Горизонтальные «кольца» на шее мы «носим» с рождения. Выраженность таких морщин связана, скорее, с конституциональными особенностями, нежели со старением. Коррекция с помощью БТА не является достаточной, обязательным является комбинирование с инъекциями препаратов гиалуроновой кислоты (филлеров или биоревитализаторов). Оптимальная техника инъекций – «мезодиспорт». Стандартный препарат дополнительно разводят в 2 раза, инъекции проводят внутрикожно (поверхностно подкожно).

В область каждой морщины вводят не более 10 ЕД Диспорта. В центральной части шеи точки инъекций располагают менее плотно, чем на периферии во избежание развития дисфагии и дисфонии.

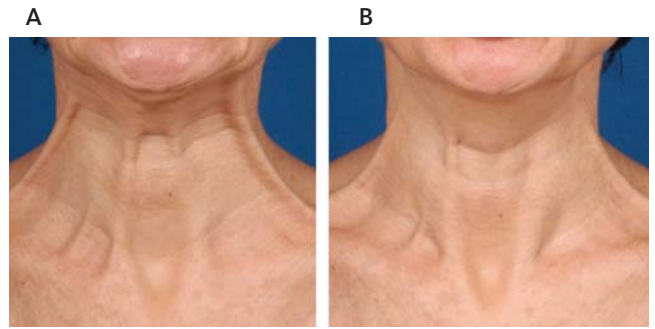


Рис. 45. Коррекция тяжей платизмы: до (А) и через 2 нед после инъекций 60 ЕД Диспорта (В) (фотографии предоставлены Е.И. Губановой)

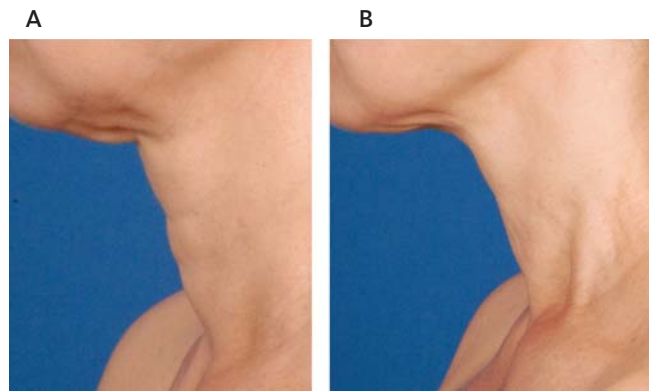


Рис. 46. Комбинированная коррекция области шеи: до (А) и через 3 мес после инъекций Диспорта и Рестилайна (В) (фотографии предоставлены Е.И. Губановой)

Е.И. Губанова

Обобщенный опыт российских экспертов показал, что инъекции Диспорта в области шеи по эстетическим показаниям (коррекция тяжей платизмы, кольцевидные морщины) проводят пациентам в возрасте 40–60 лет; средняя доза при коррекции данной зоны составляет около 60 ЕД, продолжительность клинического эффекта – 5 мес (рис. 45). Комбинированное использование препаратов на основе гиалуроновой кислоты и БТА позволяет достичь более выраженного эстетического результата (рис. 46).

МОРЩИНЫ В ОБЛАСТИ ДЕКОЛЬТЕ

Рекомендации Международного совета

Старение кожи в области декольте может быть связано с общими инволюционными изменениями и фотоповреждением покровных тканей. Поэтому эстетическая коррекция этой области носит, как правило, комплексный характер и включает ботулинотерапию, инъекционную пластику, химические пилинги, лазерные процедуры. Не все эксперты Международного совета имеют опыт подобной терапии, поэтому в разработке рекомендаций участвовали лишь те, кто принимал личное участие в клинических исследованиях применения Диспорта для омоложения кожи декольте.

Анатомические особенности

Основными мышцами в области декольте являются нижняя часть подкожной мышцы шеи (платизма) и медиальные волокна большой грудной мышцы. Врач пальпирует мышцы, попросив пациентку скрестить руки на груди.

Точки инъекций, дозы и техника введения

Точки инъекций располагают в виде буквы «V», а количество точек зависит от степени выраженности и расположения морщин.

Рекомендуемая суммарная доза составляет 75–120 ЕД Диспорта (7,5–10 ЕД в точку). Максимальную дозу распределяют следующим образом: по 10 ЕД в 12 точек или по 7,5 ЕД в 16 точек.

Глубина инъекций – не менее 4 мм, иглу вводят перпендикулярно поверхности кожи [40].

Если морщины на коже области декольте обусловлены гравитационным птозом или являются поструральными, проведение ботулинотерапии не показано.

Вопросы безопасности

Коррекция морщин области декольте с применением БТА является безопасной процедурой. К нежелательным явлениям можно отнести болезненность, кровоизлияния и кратковременную эритему. Возможно сохранение остаточных морщин.

Комментарии экспертов российского совета

О.М. Капулер

Применение препарата Диспорт® в виде монотерапии при коррекции области декольте зачастую оказывается малорезультативным, поскольку патогенетическая основа инволюционных изменений в этой области

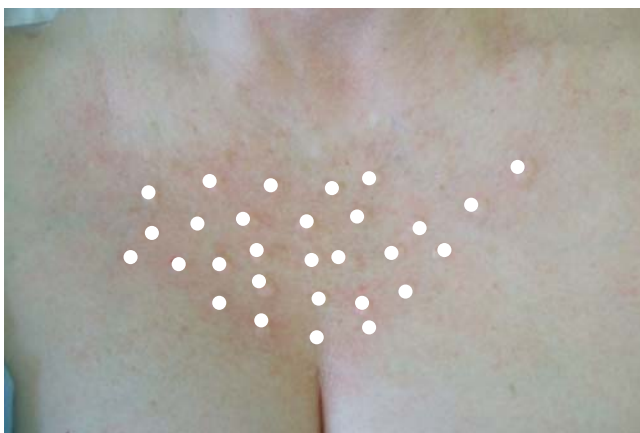


Рис. 47. Схема коррекции морщин области декольте в технике «мезодиспорт» (фотография предоставлена Е.А. Санчес)

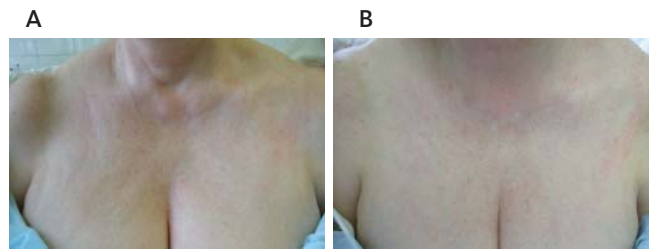


Рис. 48. Коррекция морщин области декольте: до (А) и после инъекций препарата Диспорт® (В) (фотографии предоставлены Е.А. Санчес)

в большей степени связана с фотоповреждением и атрофией кожи. Ботулинотерапия проводится на фоне курса биоревитализации и/или инъекционной контурной пластики с использованием гиалуроновых филлеров низкой вязкости. Диспорт® после дополнительного разведения вводят подкожно мезотерапевтической техникой (рис. 47, 48). Инъекции выполняют либо непосредственно по линии морщин, либо в шахматном порядке на расстоянии 1,5 см друг от друга, отступая от края морщины на 0,5 см.

А.Н. Саромыцкая

Учитывая полиэтиологичный генез морщин области декольте, следует понимать, что инъекции БТА помогут разгладить морщины только за счет расслабления подлежащих мышц. Лучшими кандидатами для проведения ботулинотерапии в области декольте являются женщины с выраженными тяжами платизмы и хорошей эластичностью кожи.

Диспорт® инъецируют подкожно диссеминованно, в каждую точку вводят по 1–5 ЕД токсина, расстояние между точками – 1,5–2 см (рис. 49). Суммарная доза составляет 50–150 ЕД.

Согласно нашему опыту, при коррекции области декольте целесообразно использовать разведение 500 ЕД Диспорта в 4–5 мл физиологического раствора.

Заметное улучшение внешнего вида области декольте наблюдается примерно через 2 нед после инъекций, т. е. несколько позже, чем после применения БТА в области лица.

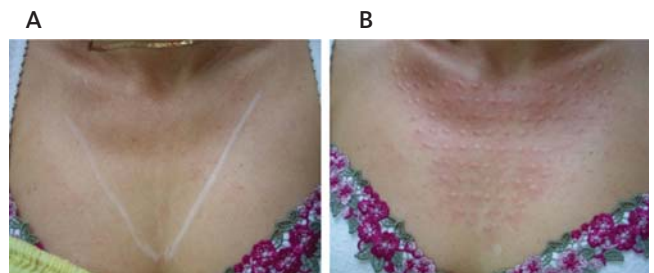

Рис. 49. Разметка области инъекций при коррекции морщин области декольте (А); картина сразу после проведения инъекций (В) (фотографии предоставлены А.Н. Саромыцкой)

Заключение

О.Р. Орлова

Предлагаемый Консенсус является результатом обобщения многолетнего коллективного опыта большой группы экспертов международного уровня, поэтому в нем нашли отражение основные тенденции эстетической ботулинотерапии последних лет: индивидуализация техники инъекций, учет анатомических и морфологических особенностей каждой зоны коррекции, стремление к достижению результата с применением малых доз нейротоксина, соблюдение принципа «безопасность превыше эффективности», документированность результатов, внимание к пограничным вопросам – офтальмологии, неврологии, стоматологии.

В то же время определенная стандартизация процедуры Диспорт®-терапии, предложенная в данном Консенсусе, необходима для практикующих врачей как «точка отсчета», особенно при обсуждении с пациентами перспектив и результатов процедуры. Кроме того, Консенсус яв-

ляется отличным учебным пособием как в процессе преподавания, так и при освоении методики ботулинотерапии врачами-косметологами.

Важная особенность российского подхода к работе над Консенсусом – дружелюбность и коллегиальность при разрешении спорных вопросов, открытость для дискуссии и желание максимально поделиться своими знаниями с коллегами.


Ботулинотерапия как никакое другое клиническое направление имеет междисциплинарный характер и объединяет различных специалистов. Межрегиональная общественная организация специалистов ботулинотерапии (МООСБТ) поддерживает идею и содержание Консенсуса и рекомендует его к максимально широкому внедрению в практику косметологии, а соавторы Консенсуса, большинство из которых являются членами МООСБТ, разделяют с будущими пользователями Консенсуса всю ответственность и весь успех последующего применения Диспорта в клинической практике.

Приложения

Официально утвержденные показания к применению препарата Диспорт® в эстетической медицине в РФ:

коррекция гиперкинетических складок (мимических морщин лица) у взрослых – морщин межбровной области, поперечных морщин носа, морщин лба, параорбитальной области (область «гусиных лапок»).

Гендерные особенности проведения ботулинотерапии по эстетическим показаниям (подготовлено Я.А. Юцковской)

Женщины	Мужчины
Характерен произвольный мышечный гипертонус: <ul style="list-style-type: none"> • <i>m. frontalis</i>; • <i>m. orbicularis oculi</i>; • <i>m. nasalis</i>; • <i>m. levator labii superioris alaeque nasi</i>; • <i>m. orbicularis oris</i>; • <i>m. depressor anguli oris</i>; • <i>m. mentalis</i>. 	Характерен произвольный мышечный гипертонус: <ul style="list-style-type: none"> • <i>m. frontalis</i>; • <i>m. corrugator supercilii</i>; • <i>m. depressor supercilii</i>; • <i>m. procerus</i>; • <i>m. depressor anguli oris</i>; • <i>m. mentalis</i>.
	

Общие рекомендации по выбору точек инъекций, дозировок и способа введения аботулоксина А (Диспорт®) *

Показания	Рекомендации Международного экспертного совета [19, 20]					Инструкция по применению препарата Диспорт® [28]
	Доза на точку введения	Кол-во точек введения	Общая дозировка	Область инъекции	Техника инъекции	
Межбровные морщины	10 с.ЕД	5 точек (1 в мышце гордецов и по 2 в каждой мышце, сморщивающей бровь)	50 с.ЕД	Отступив 0,5–1 см от верхнего края орбиты и медиальнее среднезрачковой линии	Глубокие внутримышечные инъекции. Игла вводится перпендикулярно до последней трети**	По 8–10 с.ЕД в 2-4 точки мышцы, сморщивающей бровь; 5–10 с.ЕД в 2 точки мышцы гордецов. Суммарно – 42–100 с.ЕД
Горизонтальные морщины лба	5–15 с.ЕД	4–6 точек	20–60 с.ЕД	Под линией роста волос. Точки располагаются в виде буквы «V» у женщин и на прямой линии у мужчин	Неглубокие внутримышечные инъекции. Иглу вводят перпендикулярно до средней трети	По 5–15 с.ЕД в 4–6 точек. Суммарно – 30–40 с.ЕД (максимально 90 с.ЕД)
Морщины в углах глаз («гусиные лапки»)	5–10 с.ЕД	6 точек (3 с каждой стороны)	30–60 с.ЕД	Наружная часть круговой мышцы глаза, отступая 1–2 см от наружного края орбиты	Неглубокие инъекции, иглу вводят под углом 20–30° в направлении от глаза на одну треть	По 5–15 с.ЕД в 2-4 точки с каждой стороны. Максимальная суммарная доза – 120 с.ЕД
Лифтинг латеральной части брови	5–10 с.ЕД	4 точки (2 с каждой стороны)	20–40 с.ЕД	Латеральная часть брови и латеральная порция лобной мышцы	Неглубокие внутримышечные инъекции. Иглу вводят перпендикулярно до средней трети	-
Морщины под нижним веком	1–2,5 с.ЕД	2-4 точки (1–2 с каждой стороны)	5 с.ЕД	На среднезрачковой линии на 2 мм ниже края века	Поверхностные внутрикожные инъекции	-
«Кроличьи» морщины	5–10 с.ЕД	2 точки (по 1 с каждой стороны)	10–20 с.ЕД	Приблизительно на 1 см выше боковой стороны ноздри	Неглубокие перпендикулярные инъекции (под углом 45° по направлению к носовой кости). Иглу вводят на одну треть	В 1–2 точки мышцы носа по 5–10 с.ЕД
Опушенный кончик носа	10 с.ЕД	1 точка	10 с.ЕД	Основание перегородки носа	Иглу вводят перпендикулярно до средней трети	-
Морщины вокруг губ	1–2 с.ЕД	4–6 точек	4–12 с.ЕД	Инъекции проводятся в точки, расположенные на границе красной каймы губ на расстоянии не менее 1,5 см от углов рта	Очень неглубокие внутримышечные инъекции. Вводят только кончик иглы перпендикулярно поверхности кожи	-
Гипертрофия жевательной мышцы	10–20 с.ЕД	6 точек (по 3 с каждой стороны)	60 с.ЕД для представителей европеоидной расы и 120 с.ЕД для народов Азии	Три точки с каждой стороны	Внутримышечные инъекции. Иглу вводят перпендикулярно не менее чем до средней трети	-
Опушенные уголки губ	5–10 с.ЕД	2 точки (по 1 с каждой стороны)	10–20 с.ЕД	Одна точка с каждой стороны на пересечении продолжения носогубной складки и линии нижней челюсти	Неглубокие внутримышечные инъекции. Иглу вводят перпендикулярно до средней трети	-
Бугристый подбородок	5–10 с.ЕД	2 точки	10–20 с.ЕД	Точки инъекций расположены по краю нижней челюсти, ближе к средней линии лица	Неглубокие внутримышечные инъекции. Иглу вводят перпендикулярно до средней трети	-
Деформация линии овала лица	5–8 с.ЕД	4 точки (по 2 с каждой стороны)	20–32 с.ЕД	Точки инъекций расположены по краю нижней челюсти	Иглу вводят под углом 30–45° подожко на глубину 2–3 мм	-
Горизонтальные морщины шеи	2–4 с.ЕД	По клинической ситуации	До 80 с.ЕД	Горизонтальными рядами по ходу морщин или в шахматном порядке	Инъекции проводятся внутривожно, иглу вводят под углом 30° и погружают на 3–4 мм (1/3 длины)	-
Тяжи платизмы	5–10 с.ЕД	Примерно 10 точек с каждой стороны	До 50 с.ЕД с каждой стороны	Верхняя точка соответствует краю нижней челюсти, нижняя – располагается на середине тяжа; расстояние между точками – около 2 см	Очень поверхностные внутримышечные инъекции. Иглу вводят в горизонтальном направлении на одну треть	-
Морщины в области декольте	7,5–10 с.ЕД	10–12 (по 5–6 с каждой стороны)	75–120 с.ЕД	V-образное расположение точек инъекций	Иглу вводят перпендикулярно на глубину не менее 4 мм	-

* Рекомендации составлены по материалам Консенсуса Международного экспертного совета [19, 20] и инструкции по применению препарата Диспорт® [28].

** Размеры указаны по отношению к игле длиной 13 мм.

Образец протокола добровольного информированного согласия на процедуру

ИНФОРМИРОВАННОЕ СОГЛАСИЕ № _____

« _____ » _____ 20 ____ г.

Я, _____

ознакомлена с представленной информацией и даю согласие на проведение инъекций препарата Диспорт® для коррекции мимических морщин. Лечащим врачом мне были разъяснены показания и цели введения препарата.

- 1) Диспорт® вызывает расслабление напряженных мышц, что приводит к разглаживанию мимических морщин (складок) лица.
- 2) Действие препарата начинает проявляться на 2-7 день после инъекции и достигает максимума на 10-15 день.
- 3) Эффект после введения препарата сохраняется 3-6 месяцев. По прошествии данного периода времени для поддержания эффекта необходима повторная процедура.
- 4) После инъекции возможно возникновение временных обратимых побочных эффектов: отек глаза, сухость глаза (сухой кератоконъюнктивит), реакция в месте введения (включая боль, гематому, кожный зуд, парестезию, эритему, сыпь), слабость соседних к месту введения мышц, птоз век, астенопия (слабость зрения), парез мышц лица, расстройства зрения; головная боль; крапивница. Большинство побочных эффектов являются умеренными и преходящими.
- 5) В редких случаях наблюдается нечувствительность к действию препарата.
- 6) Противопоказаниями к процедуре являются: повышенная чувствительность к компонентам препарата, воспалительный процесс в месте предполагаемой инъекции, обострение хронического заболевания, миастения, прием антибиотиков - аминогликозидов и/или тетрациклина, гемофилия, беременность и грудное вскармливание.
- 7) Иные риски причинения вреда здоровью содержатся в инструкции по применению препарата.

После проведения процедуры рекомендуется:

- Сохранять вертикальное положение тела в течение первых 4 часов.
- Не массировать и не разминать места инъекций на протяжении первых суток.
- Избегать приема алкоголя и воздействия высоких температур на область инъекции в течение первых двух недель (горячие компрессы, баня, сауна, солярий) из-за возможного уменьшения эффекта.
- Совершать активные движения мимическими мышцами на протяжении первых суток после инъекции.
- Не применять антибиотики группы аминогликозидов и/или тетрациклин в течение 4 месяцев.

Подписи:

Врач _____

Пациент: _____

ПРОТОКОЛ КОРРЕКЦИИ

Дата процедуры: _____

ФИО: _____

Пол: _____ Возраст: _____

Телефон: _____



Области коррекции	Кол-во единиц введенного препарата

Общая доза введенного препарата Диспорт® _____

Серия препарата: _____

Срок годности: _____

Растворитель: _____

Объем растворителя: _____

ПРОТОКОЛ ДИНАМИЧЕСКОГО ОСМОТРА

Дата осмотра: _____

Дополнительное воздействие: _____

Комментарии:

ИНФОРМИРОВАННОЕ СОГЛАСИЕ № _____

« _____ » _____ 20 ____ г.

Я, _____

ознакомлен с представленной информацией и даю согласие на проведение инъекций препарата Диспорт® для коррекции мимических морщин. Лечащим врачом мне были разъяснены показания и цели введения препарата.

- 1) Диспорт® вызывает расслабление напряженных мышц, что приводит к разглаживанию мимических морщин (складок) лица.
- 2) Действие препарата начинает проявляться на 2-7 день после инъекции и достигает максимума на 10-15 день.
- 3) Эффект после введения препарата сохраняется 3-6 месяцев. По прошествии данного периода времени для поддержания эффекта необходима повторная процедура.
- 4) После инъекции возможно возникновение временных обратимых побочных эффектов: отек глаза, сухость глаза (сухой кератоконъюнктивит), реакция в месте введения (включая боль, гематому, кожный зуд, парестезию, эритему, сыпь), слабость соседних к месту введения мышц, птоз век, астиопия (слабость зрения), парез мышц лица, расстройства зрения; головная боль; крапивница. Большинство побочных эффектов являются умеренными и преходящими.
- 5) В редких случаях наблюдается нечувствительность к действию препарата.
- 6) Противопоказаниями к процедуре являются: повышенная чувствительность к компонентам препарата, воспалительный процесс в месте предполагаемой инъекции, обострение хронического заболевания, миастения, прием антибиотиков - аминогликозидов и/или тетрациклина, гемофилия.
- 7) Иные риски причинения вреда здоровью содержатся в инструкции по применению препарата.

После проведения процедуры рекомендуется:

- Сохранять вертикальное положение тела в течение первых 4 часов.
- Не массировать и не разминать места инъекций на протяжении первых суток.
- Избегать приема алкоголя и воздействия высоких температур на область инъекции в течение первых двух недель (горячие компрессы, баня, сауна, солярий) из-за возможного уменьшения эффекта.
- Совершать активные движения мимическими мышцами на протяжении первых суток после инъекции.
- Не применять антибиотики группы аминогликозидов и/или тетрациклин в течение 4 месяцев.
- _____

Подпись: _____

Врач _____

Пациент: _____

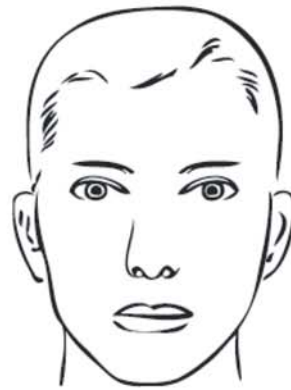ПРОТОКОЛ КОРРЕКЦИИ

Дата процедуры: _____

ФИО: _____

Пол: _____ Возраст: _____

Телефон: _____



Области коррекции	Кол-во единиц введенного препарата

Номер регистрационного удостоверения: П/М 011520/01

Общая доза введенного препарата Диспорт® _____

Серия препарата: _____

Срок годности: _____

Растворитель: _____

Объем растворителя: _____

ПРОТОКОЛ ДИНАМИЧЕСКОГО ОСМОТРА

Дата осмотра: _____

Дополнительное воздействие: _____

Комментарий:

DYSIAM112-2

Литература

Ссылки, представленные Международным экспертным советом

- Huang W., Foster J.A., Rogachefsky A.S. Pharmacology of botulinum toxin. *J Am Acad Dermatol.* 2000; 43: 249–259.
- Sadick N.S. The impact of cosmetic interventions on quality of life. *Dermatol Online J.* 2008; 14: 2.
- Pickett A.M., Hambleton P. Dose standardisation of botulinum toxin. *Lancet* 1994; 344: 474–475.
- Karsai S., Raulin C. Current evidence on the unit equivalence of different botulinum neurotoxin A formulations and recommendations for clinical practice in dermatology. *Dermatol Surg.* 2008; 34: 1–8.
- Rzany B., Dill-Mueller D., Grablowitz D., Heckmann M., Carid D. Repeated botulinum toxin A injections for the treatment of lines in the upper face: A retrospective study of 4103 treatments in 945 patients. *Dermatol Surg.* 2007; 33: 18–25.
- Markey A.C. Dysport. *Dermatol Clin.* 2004; 22: 213–219.
- Van den Bergh P., Francart J., Mourin S., Kollmann P., Laterre E.C. Five-year experience in the treatment of focal movement disorders with low-dose Dysport botulinum toxin. *Muscle Nerve.* 1995; 18: 720–729.
- Jitpimolmard S., Tiangkao S., Laopaiboon M. Long term results of botulinum toxin type A (Dysport) in the treatment of hemifacial spasm: a report of 175 cases. *J Neurol Neurosurg Psychiatr.* 1998; 64: 751–757.
- de Maio M., Rzany B. Botulinum Toxin in Aesthetic Medicine. Springer, Heidelberg, 2007.
- Ascher B., Landau M., Rossi B. Injection treatments in cosmetic surgery. Informa Healthcare, London, 2008.
- Carruthers A., Carruthers J. A single-center, dose-comparison, pilot study of botulinum neurotoxin A in female patients with upper facial rhytides: safety and efficacy. *J Am Acad Dermatol.* 2009; 60: 972–979.
- Lowe N.J., Ascher B., Heckmann M., Kumar C., Fraczek S., Eadie N. Double-blind, randomized, placebo-controlled, dose-response study of the safety and efficacy of botulinum toxin type A in subjects with crow's feet. *Dermatol Surg.* 2005; 31: 257–262.
- Ascher B., Rzany B.J., Grover R. Efficacy and safety of botulinum toxin type A in the treatment of lateral crow's feet: double-blind, placebo-controlled, dose-ranging study. *Dermatol Surg.* 2009; 35: 1478–1486.
- Flynn T.C., Carruthers J.A., Carruthers J.A., Clark R.E. II. Botulinum A toxin (BOTOX) in the lower eyelid: dose-finding study. *Dermatol Surg.* 2003; 29: 943–950.
- Rzany B., Fratila A., Heckmann M. Expertentreffen zur Anwendung von Botulinumtoxin A in der Ästhetischen Dermatologie. *Kosmetische Medizin.* 2005; 3: 1–8.
- Sommer B., Bergfeld D., Sattler G. Consensus recommendations on the use of botulinum toxin type A in aesthetic medicine. *J Dtsch Dermatol Ges.* 2007; 5(Suppl. 1): 1–29.
- Carruthers J., Fagien S., Matarasso S.L. Consensus recommendations on the use of botulinum toxin type A in facial aesthetics. *Plast Reconstr Surg.* 2004; 114(Suppl. 1): 1–22.
- Carruthers J., Glogau R.G., Blitzer A. Advances in facial rejuvenation: botulinum toxin type A, hyaluronic acid dermal fillers, and combination therapies – consensus recommendations. *Plast Reconstr Surg.* 2008; 121: 5–30.
- Ascher B., Talarico S., Cassuto D., Escobar S., Hexsel D., Jaen P., Monheit G.D., Rzany B., Viel M. International consensus recommendations on the aesthetic usage of botulinum toxin type A (Speywood Unit). Part I: Upper facial wrinkles. *J Eur Acad Dermatol Venereol.* 2010; 24: 1278–1284.
- Ascher B., Talarico S., Cassuto D., Escobar S., Hexsel D., Jaen P., Monheit G.D., Rzany B., Viel M. International consensus recommendations on the aesthetic usage of botulinum toxin type A (Speywood Unit). Part II: Wrinkles on the middle and lower face, neck and chest. *J Eur Acad Dermatol Venereol.* 2010; 24: 1285–1295.
- Lewis C.M., Lavell S., Simpson M.F. Patient selection and patient satisfaction. *Clin Plast Surg.* 1983; 10: 321–332.
- Ascher B., Zakine B., Kestemont P. et al. Botulinum toxin A in the treatment of glabellar lines: scheduling the next injection. *Aesthet Surg J.* 2005; 25: 365–375.
- Rzany B., Ascher B., Fratila A., Monheit G., Talarico S., Sterry W. Efficacy and safety of 3- and 5-injection patterns (30 and 50 U) of botulinum toxin A (Dysport) for the treatment of wrinkles in the glabella and the central forehead region. *Arch Dermatol.* 2006; 142: 320–326.
- Moy R., Maas C., Monheit G., Huber M.B. Long-term safety and efficacy of a new botulinum toxin type A in treating glabellar lines. *Arch Facial Plast Surg.* 2009; 11: 77–83.
- Rubin M.G., Dover J., Glogau R.G., Goldberg D.J., Goldman M.P., Schlessinger J. The efficacy and safety of a new U.S. Botulinum toxin type A in the re-treatment of glabellar lines following open-label treatment. *J Drugs Dermatol.* 2009; 8: 439–444.
- Brandt F., Swanson N., Baumann L., Huber B. Randomized, placebo-controlled study of a new botulinum toxin type A for treatment of glabellar lines: efficacy and safety. *Dermatol Surg.* 2009; 35: 1893–1901.
- Monheit G.D., Cohen J.L. Long-term safety of repeated administrations of a new formulation of botulinum toxin type A in the treatment of glabellar lines: interim analysis from an open-label extension study. *J Am Acad Dermatol.* 2009; 61: 421–425.
- Инструкции по медицинскому применению препарата Диспорт® 500 ЕД (Рег.номер ПН011520/01) и Диспорт® 300 ЕД (Рег.номер ЛП 001486)
- Ascher B., Zakine B., Kestemont P., Baspeyras M., Bougara A., Santini J. A multicenter, randomized, double-blind, placebo-controlled study of efficacy and safety of 3 doses of botulinum toxin A in the treatment of glabellar lines. *J Am Acad Dermatol.* 2004; 51: 223–233.
- Monheit G., Carruthers A., Brandt F., Rand R. A randomized, double-blind, placebo-controlled study of botulinum toxin type A for the treatment of glabellar lines: determination of optimal dose. *Dermatol Surg.* 2007; 33: 51–59.
- Kane M.A., Rohrich R.J., Narins R.S., Monheit G.D., Huber M.B. Evaluation of variable-dose treatment with a new U.S. botulinum toxin type A (Dysport) for correction of moderate to severe glabellar lines: results from a phase 3, randomized, double-blind, placebo-controlled study. *Plast Reconstr Surg.* 2009; 124: 1619–1629.
- Hsu TS, Dover JS, Arndt KA. Effect of volume and concentration on the diffusion of botulinum exotoxin A. *Arch Dermatol.* 2004 Nov; 140(11): 1351–1354.
- Karsai S., Adrian R., Hammes S., Thimm J., Raulin C. A randomized double-blind study of the effect of Botox and Dysport / Reloxin on forehead wrinkles and electromyographic activity. *Arch Dermatol.* 2007; 143: 1447–1449.
- Farahvash M.R., Arad S. Clostridium botulinum type A toxin for the treatment of upper face animation lines: an Iranian experience. *J Cosmet Dermatol.* 2007; 6: 152–158.
- Dewandre L., Voloshchenko I., Trembach A. Etude comparative pilote de l'efficacité et de la durée d'activation de Dysport vs Botox dans les indications esthétiques classiques (front, glabeller, patte d'oie). *J MerdEsth et Chir Derm* 2003; 118: 101–107.
- Kim N.-H., Chung J.-H., Park R.-H. et al. The use of botulinum toxin type A in aesthetic mandibular contouring. *Plast Reconstr Surg.* 2005; 115: 919–930.
- Lee S.J., McCall W.D. Jr, Kim Y.K. et al. Effect of botulinum toxin injection on nocturnal bruxism: a randomized controlled trial. *Am J Phys Med Rehabil.* 2010; 89: 16–23.
- Matarasso A, Matarasso S.L. Botulinum A exotoxin for the management of platysma bands. *Plast Reconstr Surg* 2003; 112(5 Suppl): S138–S140.
- Gassia V., Beylot C., Bechaux S., Michaud T. Les techniques d'injection de la toxine botulique dans le tiers inférieur et moyen du visage, le cou et le décolleté. Le «Néferti lift» *Ann Dermatol Venereol.* 2009; 136 Suppl 4: 111–118.
- Benedetto A.V. Botulinum Toxin in Clinical Dermatology. Philadelphia, USA, 2007: 92–93.

Публикации в российских медицинских изданиях

- Атаманов В., Буробина М., Губанова Е., Тимербаева С. Диспорт в коррекции морщин периорбитальной области: последние тенденции и исследования. Инъекционные методы в косметологии. 2010; 3: 28–30.
- Губанова Е.И. К вопросу о соотношении единиц ботулинического токсина типа А для эстетических целей. Клиническая дерматология и венерология. 2009; 2: 54–59.
- Губанова Е.И., Колиева М.Х. Возможности сочетанного применения препаратов Restylane и Dysport при изменении формы подбородка, коррекции овала лица, опущенных уголков рта. В тез. IX Международного конгресса по эстетической медицине им. Е. Лапутина, 2010.
- Дмитриева И.П. Коррекция возрастных изменений шеи. Инъекционные методы в косметологии. 2012; 3: 110–115.
- Дмитриева И.П. Омоложение лица с использованием препарата Диспорт: как со временем менялись наши представления. Инъекционные методы в косметологии. 2012; 1: 74–79.
- Забненкова О. В. Применение ботулотоксина А (Диспорт) в медицинской практике. Фарматека. 2005; 12: 48–52.
- Забненкова О.В. Ботулотоксин в сочетании с химическим пилингом, лазерной шлифовкой, контурной пластикой: практический опыт. Косметика и медицина. 2007; 4: 64–67.
- Забненкова О.В. Оптимизация сочетанного применения ботулинического токсина (Диспорт) и химических пилингов, лазерной шлифовки, инъекционной контурной пластики. Вестник дерматологии и венерологии. 2007; 6: 70–76.
- Золотарева В.Г., Гара А.В. Особенности проведения ботулинотерапии по эстетическим показаниям пациенткам старше 45 лет. Инъекционные методы в косметологии. 2011; 4: 54–60.
- Капулер О.М. Ятрогенная нейропатия лицевого нерва: диагностика и лечение ботулотоксином. Инъекционные методы в косметологии. 2012; 2: 100–102.
- Капулер О.М. Относительные эстетические противопоказания к проведению ботулинотерапии в нижней трети лица. Инъекционные методы в косметологии. 2012; 3: 104–108.
- Мазуко Р., Гексель Д. Гингивальная улыбка и ботулинический токсин: новый подход к коррекции обнажения десны. Инъекционные методы в косметологии. 2012; 2: 30–38.
- Орлова О.Р., Батышева Т.Т., Котляров В.В., Тимербаева С.Л. и соавт. Применение препарата Диспорт (ботулинический токсин типа А) для лечения локального мышечного гипертонуса при фокальных дистониях, спастичности и других мышечно-тонических синдромах (Медицинская технология). ФС № 2011/47 (2012).
- Орлова О.Р., Мозолевский Ю.В., Саксонова Е.В. Нейропатия лицевого нерва (паралич Белла). Лечение заболеваний нервной системы. 2011; 2: 13–20.
- Орлова О.Р., Красавина Д.А., Котляров В.В. Ботулинотерапия при патологии позвоночника. Врач. 2011; 1: 74–75.
- Орлова О.Р., Тимербаева С.Л., Хатькова С.Е. и соавт. Ботулинотерапия в клинической практике. В кн. «Избранные лекции по неврологии». М., Медпресс-информ. 2012.
- Орлова О.Р., Тимербаева С.Л., Хатькова С.Е. и соавт. Фокальные дистонии и их лечение препаратом диспорт (ботулинический токсин типа А). Журнал неврологии и психиатрии им. С.С. Корсакова. 2012; 5: 81–89.
- Панова О.С., Санчес Е.А., Забненкова О.В. Токсин ботулизма типа А (препарат Диспорт) в лечении гипергидроза. Вестник дерматологии и венерологии. 2006; 3: 55–57.
- Панова О.С., Масюкова С.А., Губанова Е.И., Санчес Е.А. Алгоритм диагностики и лечения инволюционных изменений нижней трети лица. Безопасность нехирургических методик омоложения. В Тез. VIII Международн. конгресса по эстетич. медицине им. Е. Лапутина, 2009.
- Панова О.С., Губанова Е.И., Санчес Е.А., Колиева М.Х. Гендерные особенности применения препаратов «Диспорт» и «Рестилайн». В тез. VIII Международного конгресса по эстетической медицине им. Е. Лапутина, 2009.
- Панова О.С., Орлова О.Р., Сойхер М.В., Губанова Е.И., Лапутина Н.Г. Междисциплинарное взаимодействие в эстетической медицине. В Сб. тез. VIII межд. конгр. по эстетической медицине им. Е. Лапутина. М., 2009.
- Парсагашвили Е.З. Расширение возможностей ботулинотерапии по эстетическим показаниям: опыт применения препарата «Диспорт». Вестник эстетической медицины. 2010; 9 (3): 52–62.
- Разумовская Е.А. БТА-лифтинг средней и нижней третей лица с применением препарата Диспорт. Инъекционные методы в косметологии. 2010; 2: 40–46.
- Разумовская Е.А. Личный опыт проведения ботулинотерапии в комбинации с блефаропластикой. Инъекционные методы в косметологии. 2011; 4: 36–42.
- Рахимуллина О. Гендерные особенности косметологической коррекции. Специфика применения БТА у пациентов-мужчин. Эстетическая медицина, 2011; 1: 69–72.
- Рахимуллина О. Лечение гиперкинетических морщин у мужчин ботулиническим токсином типа А. Экспериментальная и клиническая дерматокосметология. 2011; 1: 50–55.
- Румянцова Е.Е. Европейские тенденции комбинированной коррекции возрастных изменений лица. Инъекционные методы в косметологии. 2013; 2: 96–104.
- Саромыцкая А.Н., Атаманов В.В. Оптимизация введения ботулинического нейротоксина типа А по эстетическим показаниям: мультифокальная методика. Вестник эстетической медицины. 2013; 1: 20–27.
- Староватова П.А., Губанова Е.И. Комбинированное использование препаратов Dysport и Restylane Vital Lidocaine для омоложения кожи шеи. Вестник эстетической медицины. 2012; 11, 4: 8–17.
- Стенько А.Г. Общие положения техники выполнения инъекций токсина ботулизма («Диспорта») при коррекции возрастных изменений лица и шеи. Экспериментальная и клиническая дерматокосметология. 2007; 3: 39–42.
- Тимербаева С.Л. Применение ботулотоксина типа А («Диспорта») по эстетическим показаниям с позиций доказательной медицины (обзор клинических испытаний). Вестник эстетической медицины. 2007; 6, 4: 4–15.
- Тимербаева С.Л. Ботулотоксин типа А – от яда к совершенству. Эстетическая медицина. 2008; 7, 2: 193–202.
- Тимербаева С.Л. Проблема неэффективности лечения и иммунорезистентности в ботулинотерапии. Инъекционные методы в косметологии. 2012; 1: 3–14.
- Тимошенко Е.В., Юцковская Я.А., Орлова О.Р. Нестандартное использование ботулинического токсина типа А: возможности профилактики образования и коррекции рубцов. Инъекционные методы в косметологии. 2011; 3: 64–71.
- Шелехов С. Интегральный подход к управлению мимикой с помощью ботулинического токсина типа А. Инъекционные методы в косметологии. 2010; 4: 2–9.
- Шелехов С.Ю. Сибирская дискуссия по ботулинотерапии. Инъекционные методы в косметологии. 2012; 4: 96–99.
- Юцковская Я.А., Сайбель А.В., Дворянинова И.Е., Зиганшина Т.А. Коррекция круговой мышцы глаза с применением препарата Диспорт. Экспериментальная и клиническая дерматокосметология. 2011; 2: 25–30.
- Юцковская Я.А., Сайбель А.В., Еременко И.Е., Бирко О.Н. Прогнозирование результатов ботулинотерапии (препарат Диспорт) в верхней трети лица. Эстетическая медицина. 2011; 3: 363–367.