

Особенности контурной пластики у мужчин:

клинический опыт применения

ВОЗМОЖНОСТИ СОВРЕМЕННОЙ КОНТУРНОЙ ПЛАСТИКИ СТАНОВЯТСЯ ВСЕ ШИРЕ, ЕЕ ПОПУЛЯРНОСТЬ РАСТЕТ С КАЖДЫМ ГОДОМ. ПО КАКИМ НАПРАВЛЕНИЯМ РАЗВИВАЕТСЯ ПРИМЕНЕНИЕ ЭТОГО МЕТОДА У МУЖЧИН? КАКИЕ ОСОБЕННОСТИ СТАРЕНИЯ МУЖСКОГО ЛИЦА НЕОБХОДИМО УЧИТЫВАТЬ ПРИ ВВЕДЕНИИ ФИЛЛЕРОВ?

АЛИНА БУХАРОВА, дерматолог, косметолог, зав. отделением косметологии «Клиники Молодости и Красоты СЛ»

СВЕТЛАНА ЖАБОВА, к.м.н., дерматолог, косметолог, гл. врач «Клиники Молодости и Красоты СЛ» г. Казань

Быстрый рост спроса на услуги специалистов в области эстетической медицины вызван многими причинами, в том числе популяризацией здорового образа жизни и, соответственно, новых канонів привлекательности, высокой информированностью населения о способах коррекции и устранения тех или иных косметических недостатков, большей доступностью косметологической помощи. При этом отмечается четкая тенденция — увеличение числа пациентов-мужчин, которые стали уделять все больше внимания своей внешности, причем меняется их менталитет, отношение и требования к эстетическим процедурам.

О чем говорит статистика?

Анализ посещаемости, который мы проводим в нашей клинике, показывает, что количество муж-

чин, пользующихся косметологическими услугами, за последний год возросло на 15% и составляет в среднем 21% (79% приходится на визиты женщин). Распределение пациентов-мужчин по возрастным категориям примерно следующее:

- ◆ до 16 лет — 9%;
- ◆ от 16 до 30 лет — 42%;
- ◆ от 30 до 50 лет — 46%;
- ◆ старше 55 лет — 3%.

Две самые многочисленные, то есть основные группы — это пациенты в возрасте от 16 до 30 и от

30 до 50 лет. Среди косметологических услуг, востребованных в первой группе, преобладают очищающие процедуры, различные виды пилингов, лазерная коррекция рубцов, мезотерапия и процедуры ухода за кожей. Во второй группе — профессиональные программы ухода за кожей и инвазивные омолаживающие процедуры, такие как ботулинотерапия, контурная пластика, пилинги, лазерное и радиочастотное омоложение, RF-липосакция, блефаропластика.

30 лет	<ul style="list-style-type: none"> • Снижение тонуса кожи • Заметные носогубные складки и складки в области век
40 лет	<ul style="list-style-type: none"> • Морщины и складки мимического характера на лбу • «Гусиные лапки» • Изменения нижнечелюстной линии
50 лет	<ul style="list-style-type: none"> • Выраженные морщины на лбу и переносице, мимические и статические • Опущение кончика носа • Морщины периоральной области и складки в губоподбородочной области • Опущение мягких тканей лица
60 лет	<ul style="list-style-type: none"> • Блефаростеарон верхних и нижних век • Уменьшение объемов в височных, подглазничных и щечных областях
70 лет	<ul style="list-style-type: none"> • Блефаростеарон верхних и нижних век • Контурирование скуловых комплексов • Выраженный гравитационный птоз мягких тканей лица
80 лет	<ul style="list-style-type: none"> • Множество статических и мимических морщин • Уменьшение размера свода черепа • Скелетизация лица

Рис. 1. Возрастные изменения мужского лица.

Преимущество отдается методам, позволяющими увидеть результат сразу после одной-двух процедур, таким как коррекция мимических морщин ботулотоксином, контурная пластика, лазерная шлифовка.

Особенности контурной пластики у мужчин в зависимости от цели применения

Среди технологий, которые современная косметология предлагает мужчинам, контурная пластика занимает особое место, что вполне объяснимо: процедура не вызывает слишком болезненных ощущений, для ее проведения не требуется много времени, нет необходимости в реабилитационном периоде, ограничивающем социальную активность пациента, результат виден практически сразу и сохраняется длительное время.

Несмотря на то, что и мужчинам, и женщинам вводятся одни и те же дермальные наполнители с аналогичными целями, процедура контурной пластики у мужчин имеет свои особенности. С чем это связано? Прежде всего с отличиями в строении черепа, в старении мужского лица (табл., рис. 1) и особенностями обмена веществ.

Сегодня возможности контурной пластики становятся все шире. Можно выделить три основных и равнозначных направления применения этого метода у мужчин:

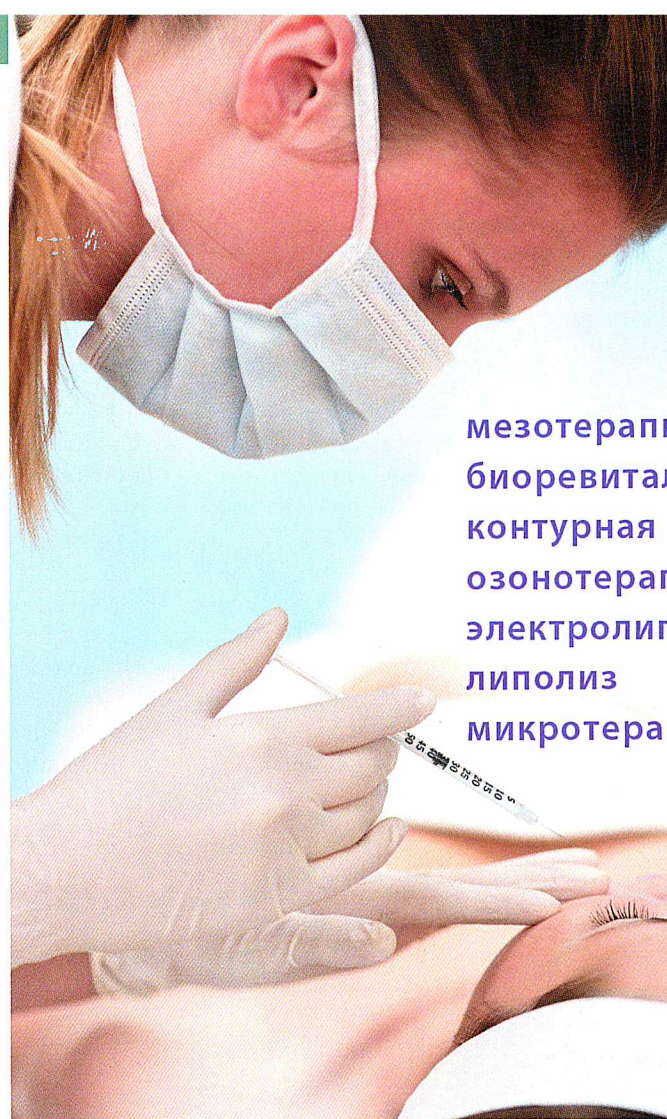
- 1) контурная пластика с целью коррекции возрастных изменений объемов тканей лица;
- 2) контурная пластика лица с целью приближения его вида к идеальному мужскому типу;
- 3) контурная пластика лица с целью коррекции возрастных изменений качества кожи.

Разберем каждое из этих направлений.

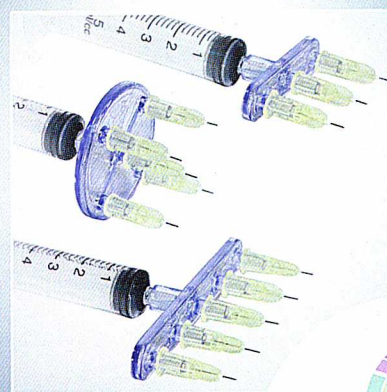Контурная пластика с целью коррекции возрастных изменений объемов тканей лица

Усталый и комбинированный типы старения являются наиболее распространенными у мужчин. Однако у них процессы старения лица с уменьшением объема костей и мягких тканей, деформацией подкожно-жировой клетчатки развиваются в более позднем, чем у женщин, возрасте. Это обусловлено плотностью костной ткани, объемом мышц, толщиной кожи, большими, чем у женщин, а также усиленным кровоснабжением кожи и за счет этого более высоким насыщением тканей кислородом. Кроме того, практически ежедневное бритье улучшает микроциркуляцию.

Для коррекции измененных с возрастом объемов лица чаще всего применяются препараты на основе гиалуроновой кислоты (ГК) или гидроксиапати-



мезотерапи
биоревита
контурная
озонотераг
электролиг
липолиз
микротера



ШИРОКИЙ
ИГЛ МЕСО
(ИТАЛИЯ)
ДЛЯ ВСЕХ
ИНЪЕКЦИ
МЕТОДИК

MESOREAL
TRIUM TRADE

129090, Москва, ул. Мещанская, д. 1, корп
+ 7 (495) 644-35-98, + 7 (495) 607-84-88, + 7 (495)

triumtrade@mesoreal.ru

www.mesoreal.ru

Региональные представители в России: Барнаул, Казань, Владивосток, Санкт-Петербург, Екатеринбург, Пермь, С. Новосибирск, Тула, Благовещенск, Калининград, Красноярск, Ярославль, Уфа, Ставрополь, Тольятти, Ростов-на-Дону

По вопросам сотрудничества в других городах обратитесь по телефону: +7 (495) 644-35-98

Таблица. Анатомические различия между женским и мужским черепом

Признак	Женский череп	Мужской череп
Лоб	Более узкий, низкий. Лобные бугры крупные, развиты больше, чем у мужчин; лоб отвесный	Более широкий, высокий. Лобные бугры сглажены, в некоторых случаях с формированием впадин («ям»), лоб более покатый, наклонен назад
Глазница	Высокая, круглая форма	Низкая, квадратная форма
Скулы	Скуловая дуга тоньше и прикрепляется перед слуховым проходом	Место прикрепления мышцы к скуловой кости более заметное. Скуловая дуга расположена за наружным слуховым отверстием
Надбровные дуги	Менее заметны и ниже	Значительно выступают вперед
Переносица	Меньше выделяется, без выраженной вогнутости	Заметнее выделяется, имеет резкое углубление
Размер	Меньшего размера	Крупный
Форма	Более круглая, слегка заостренная на макушке	Квадратная
Глубина черепа	Меньше	Больше
Нижняя челюсть	Круглой формы или слегка закруглена	Более массивная, квадратной формы, имеет широкие ветви, ее углы почти прямые и развернуты наружу
Затылочные бугры	Слабо выражены	Резко выступают
Лицевой блок	Меньше мужского, более широкий и ниже расположен	Узкий и продольный, угловатые и рельефные контуры

та кальция. Более предпочтительны препараты ГК с высокой концентрацией и вязкостью, отличающиеся длительным сроком действия. При назначении объемного моделирования необходимо учитывать, что у мужчин скорость обмена веществ выше, чем у женщин, и вследствие этого волюмизирующий эффект вводимых препаратов будет менее продолжительным. Этот факт подтверждается на практи-

ке: для получения оптимальных результатов у пациентов-мужчин приходится затрачивать значительно большие объемы дермальных наполнителей, нежели у женщин, и чаще проводить дополнительную коррекцию (докоррекцию).

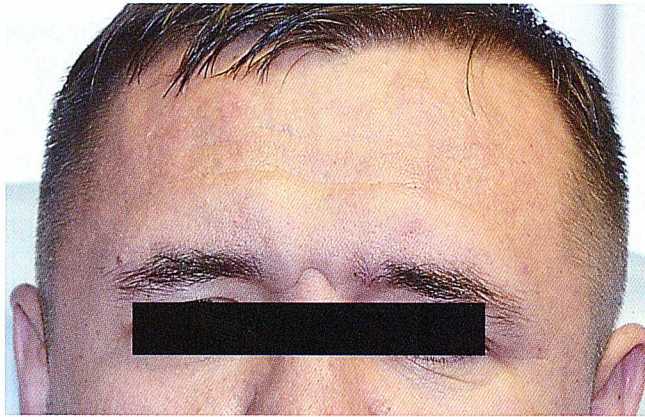
В височной зоне, отличающейся сложной топографической анатомией, тонкой кожей, с целью устранения (уменьшения) воз-

растных изменений целесообразно использовать именно гели ГК, так как это наиболее пластичные резорбируемые филлеры, позволяющие работать иглой малого диаметра. Кроме того, здесь кожа наиболее дегидратирована, поэтому можно увеличить объем тканей и устранить западения, используя способность ГК притягивать воду, при этом не опасаясь отечности. Для коррекции уменьшенных объемов используют ГК средней и высокой плотности; объем введенного препарата — не менее 1 мл на каждую височную область.

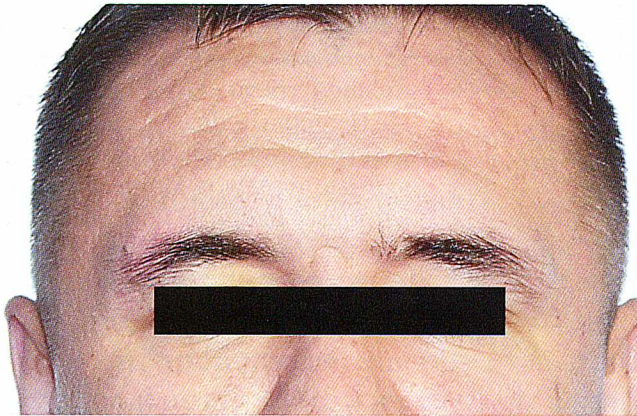
Особого внимания требует лобная область. У мужчин надбровные дуги более выражены, с возрастом происходит усугубление этого явления, за счет атрофии костной и гипертрофии хрящевой ткани. Учитывая анатомические особенности этой зоны, возрастной дефицит объема, выраженную васкуляризацию, выбор делают также в пользу препаратов на основе ГК средней плотности, которые вводят в объеме не менее 1 мл на каждую половину лба (фото 1). Для уменьшения травматизации предпочтительнее работать в этой зоне канюлей.

Переносица является маленьким анатомическим участком, но, несмотря на это, ее коррекция часто радикально меняет лицо. Переносица у мужчин изначально имеет более сильное углубление, поэтому ранняя коррекция этой зоны со сглаживанием угла переносицы позволяет сделать лицо более гармоничным. Порой бывает достаточно ввести 0,5–0,8 мл препарата ГК средней вязкости.

Контурную пластику средней трети лица целесообразнее проводить препаратами ГК высокой концентрации и степени вязкости или гидроксиапатита кальция, так как эти филлеры оказывают длительный эффект, не вызывая излишней отечности. У мужчин в



а

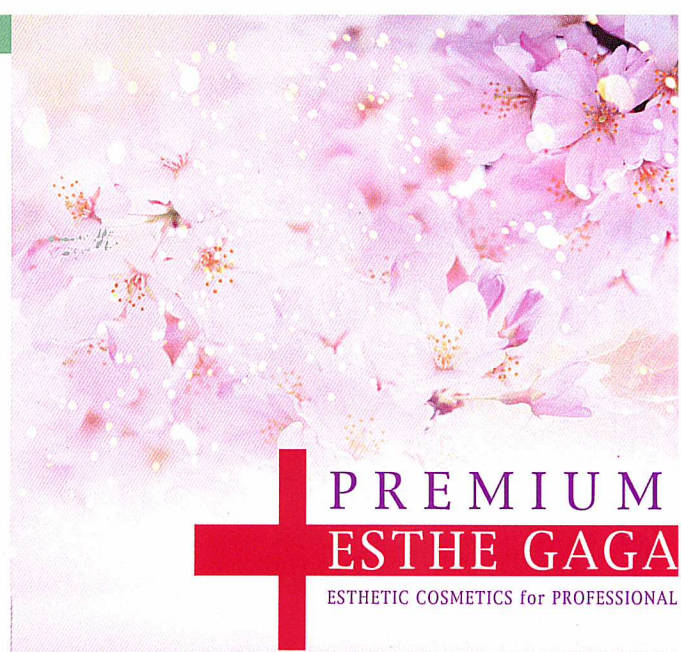

б

Фото 1. Пациент Б., 45 лет: а — до, б — через 2 недели после контурной пластики в верхней трети лица. За одну сессию проведена коррекция области межбровья препаратом ботулотоксина типа А (обратите внимание на расположение мышцы гордецов) и латеральной части брови филлером на основе ГК средней плотности, введено по 1 мл с каждой стороны.

более молодом возрасте, чем у женщин, назревает необходимость сглаживания нососкуловой борозды или щечноскуловой и носо-слезной борозд; чаще требуется коррекция пальпебромольярной (векощечной) и нососкуловой (носощечной) борозд (по классификации Е.И. Карповой).

Из-за сложных анатомических особенностей пальпебромольярной борозды предпочтение следует отдать ГК средней концентрации в объеме не более 1,0 мл, чтобы избежать гиперкоррекции и последующих осложнений. При коррекции нососкуловой зоны рекомендуется вводить препараты гидроксипатита кальция или ГК высокой концентрации в объеме от 0,8–1,5 мл и более на каждую сторону лица в зависимости от глубины складки и дефицита объема тканей. В средней трети лица нужно остерегаться инъекирования слишком больших объемов препарата (более 1,5 мл), помня о том, что идеальной формой мужского лица считается квадратная, а увеличение скул (акцент на скулах) может привести к изменению его формы, придать ему более женственный вид.



Японская косметика
«PREMIUM ESTHE GAGA»

лидер среди профессиональных
косметических линий
по салонному уходу

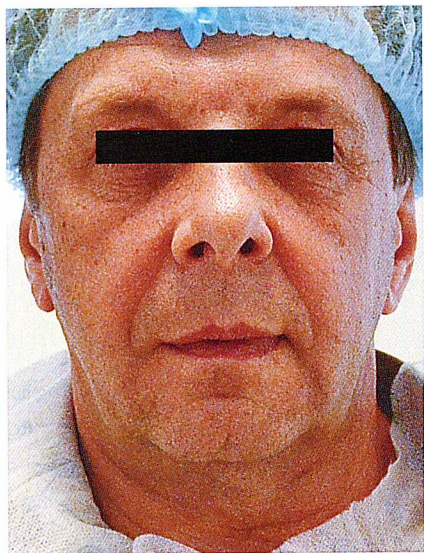


MESOREAL
TRIUM TRADE

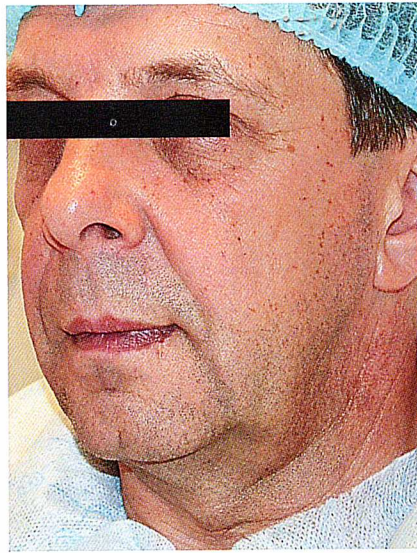
129090, Москва, ул. Мещанская, д. 1, корп.
+ 7 (495) 644-35-98, + 7 (495) 607-84-88, + 7 (495) 607-84-89

triumtrade@mesoreal.ru

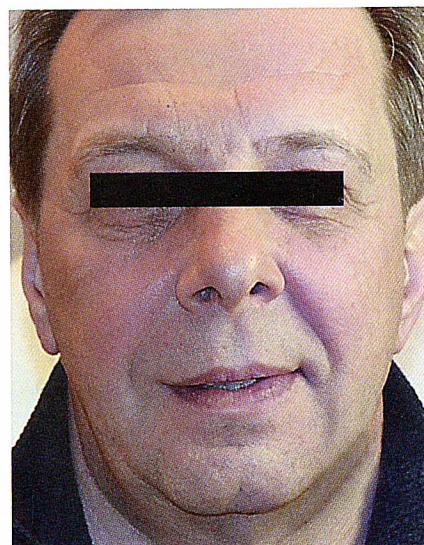
www.mesoreal.ru



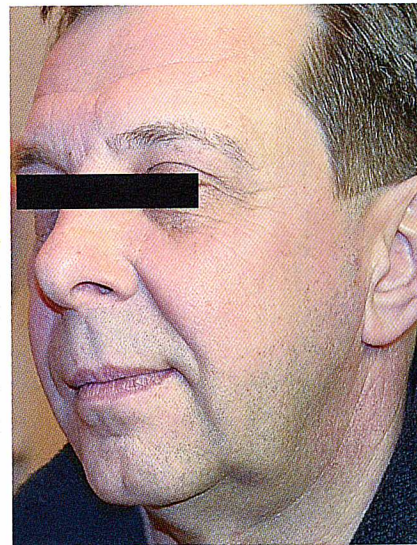а



б



в



г

Фото 2. Пациент А., 54 года: а, б — до, в, г — через 3 месяца после контурной пластики. Введен в ходе одной процедуры (одной сессии инъекций) препарат на основе гидроксиапатита кальция в носощечные борозды (по 1,5 мл); коррекция контура и уголков губ проведена препаратом ГК. Коррекция носогубных и губоподбородочных складок препаратами ГК выполнена частично, чтобы, добиваясь гармонизации лица, сделать косметологическое вмешательство минимально заметным.

Коррекцию носогубных складок и, при необходимости, возрастных изменений контура и объема губ обычно проводят вторым этапом, реже одновременно филлерами на основе ГК средней и высокой плотности (фото 2).

Контурная пластика нижней трети лица у мужчин требуется реже. Объясняется это особенностями анатомии (нижняя челюсть у мужчин более развернута и массивна), обмена веществ

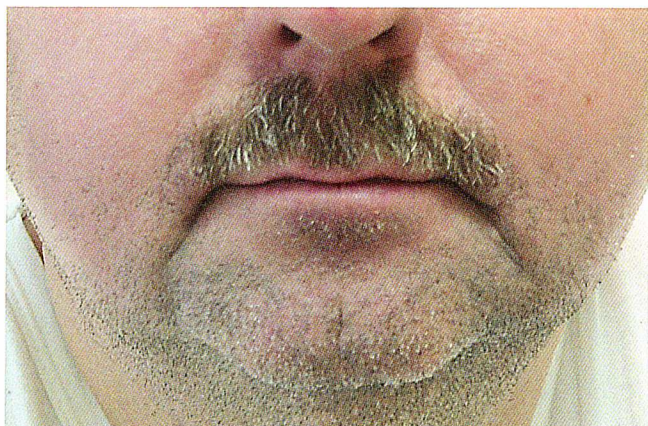
и относительной сохранностью овала лица даже в зрелом возрасте. Но если она необходима, то, опять-таки в силу особенностей анатомии, не стоит бояться «перенагрузить» эту зону, введя большой объем препарата. При отсутствии избытка подкожно-жировой клетчатки можно получить отличный результат (фото 3). Нередко увеличение подбородка позволяет «спрятать» намечающийся второй подбородок. Но при наличии больших объемов подкожно-жировой клетчатки контурная пластика нижней трети малорезультативна. На первый план в такой ситуации выступают методы, направленные на устранение больших жировых пакетов, например радиочастотная липосакция, радиочастотная процедура Face-Tite.

Контурная пластика лица с целью приближения его вида к идеальному мужскому типу

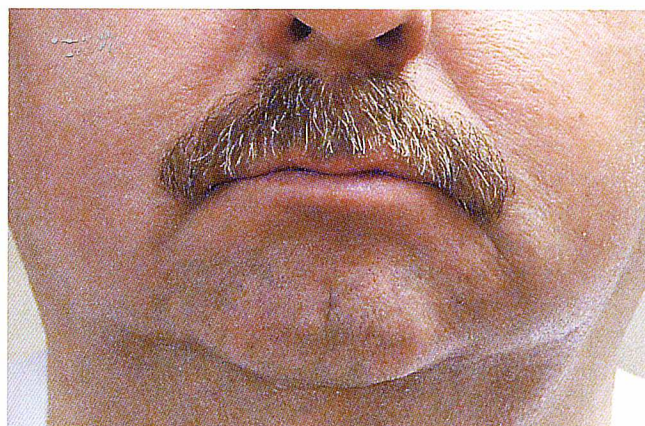
С просьбой «улучшить лицо», то есть сделать его «типично мужским», обычно обращаются мужчины молодого возраста, не очень хорошо представляя себе, что и как можно исправить. В действительности типичные мужские лица встречаются далеко не так часто. Обычно речь идет о придании лицу более мужественного вида, другого выражения — и этой цели позволяет



При назначении объемного моделирования необходимо учитывать, что у мужчин скорость обмена веществ выше, чем у женщин, вследствие чего волюмизирующий эффект вводимых препаратов будет менее продолжительным. Для получения оптимальных результатов у пациентов-мужчин приходится затрачивать значительно большие объемы дермальных наполнителей и чаще проводить дополнительную коррекцию».



а

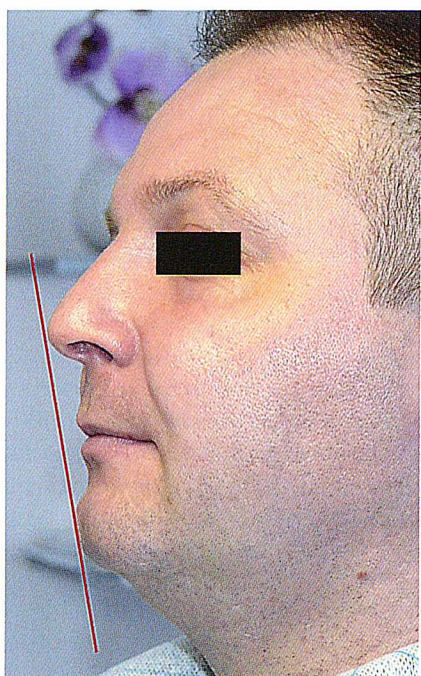

б

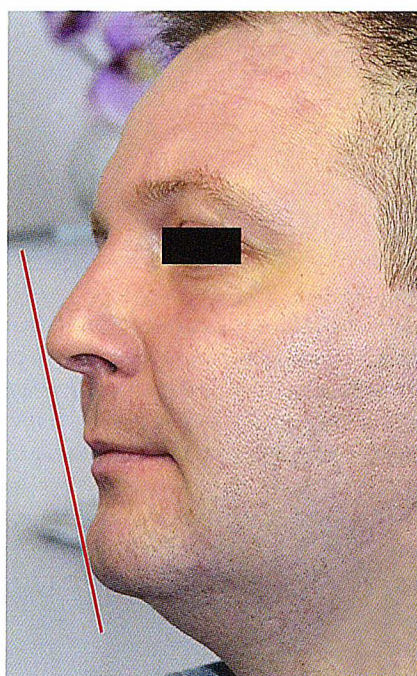
Фото 3. Пациент В., 50 лет: а — до, б — после процедуры контурной пластики в нижней трети лица. Проведен первый этап коррекции губоподбородочных складок препаратом стабилизированной ГК (объем введенного филлера 4 мл) с целью гармонизации лица.



Введение дермальных наполнителей с целью коррекции возрастных изменений кожи у мужчин — одна из самых популярных процедур. Во-первых, она дает хорошо выраженный результат, проводится, как правило, одно- или двукратно и практически не требует периода реабилитации. Во-вторых, в последнее время все чаще приходится сталкиваться с ранее нехарактерной для мужчин сухой и чувствительной тонкой кожей, что, возможно, связано с изменением экологии, чрезмерным фотоповреждением и стрессами».



а



б

достичь контурная пластика. Стоит поднять опущенные уголки бровей — лицо теряет унылый вид и приобретает уверенное жизнерадостное выражение. В таком случае объемы введения препарата составляют от 1 мл на каждую сторону.

Увеличение объема височной зоны помогает придать мужественный вид субтильным лицам, но чаще в этой зоне приходится проводить в том или ином варианте коррекцию возрастных изменений кожи.

Нижняя челюсть — наиболее востребованная зона коррекции при стремлении к идеальному мужскому типу. Применяются различные варианты введения препаратов: при прогнатии разной степени выраженности увеличиваем объем подбородка, при недостаточной длине нижней трети лица «удлиняем» ее для достижения гармонии. Предпочтение отдается самым плотным препаратам, объемы введения которых состав-

Фото 4.

Пациент М., 34 года: а — до, б — после контурной пластики нижней трети лица. За одну сессию введено в область подбородка с каждой стороны по 1,5 мл препарата гидроксиапатита кальция. Цель коррекции — придать лицу большую гармонию за счет восполнения недостающего объема тканей в этой зоне и скрыть формирующийся второй подбородок.

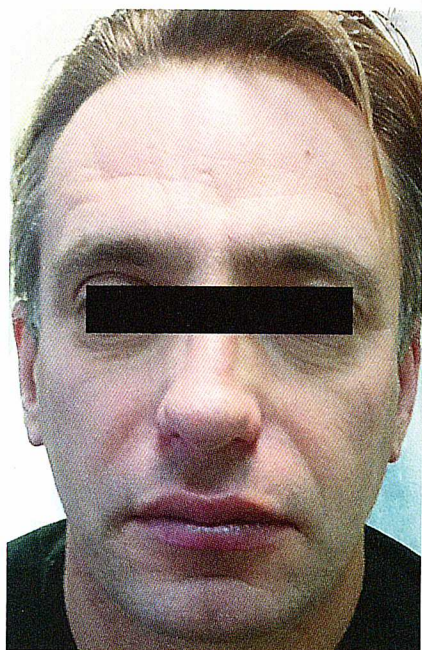ляют не менее 1,5 мл в каждую сторону лица (фото 4).

Контурная пластика с целью коррекции возрастных изменений качества кожи

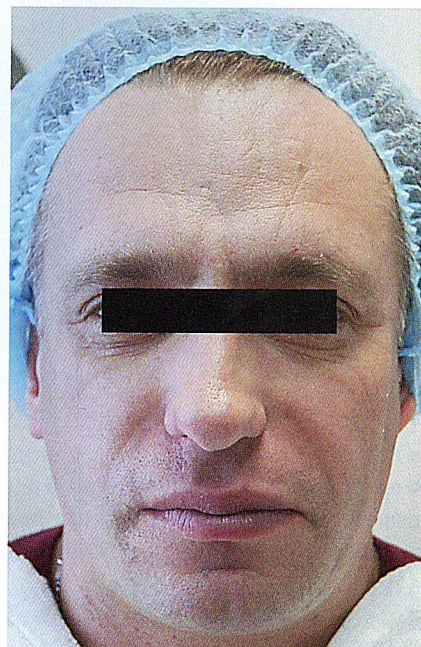
Введение дермальных наполнителей с целью коррекции возрастных изменений кожи у мужчин — одна из самых популярных процедур. Во-первых, потому что дает хорошо выраженный результат, проводится, как правило, одноили двукратно и практически не требует периода реабилитации. Во-вторых, в последнее время все чаще приходится сталкиваться с ранее нехарактерной для мужчин сухой и чувствительной тонкой кожей, что, возможно, связано с изменением экологии, чрезмерным фотоповреждением и стрессами.

В своей практике мы используем варианты биоармирования препаратами на основе ГК (как стабилизированной, так и нестабилизированной, или их сочетания), полимолочной кислоты, которые вводим канюлей или иглой. Рекомендации и варианты проведения процедуры стандартные, одинаковые и для мужчин, и для женщин. Для армирования лица в среднем требуется 1,5–3 мл препарата, для армирования шеи — от 1 до 3 мл. Применяются различные варианты армирования, которые запускают процессы образования коллагена. Для получения оптимального результата необходимо провести 2 процедуры с интервалом в 1–2 месяца, которые лучше сочетать с дермальным оптическим термолизом (ДОТ) (фото 5).

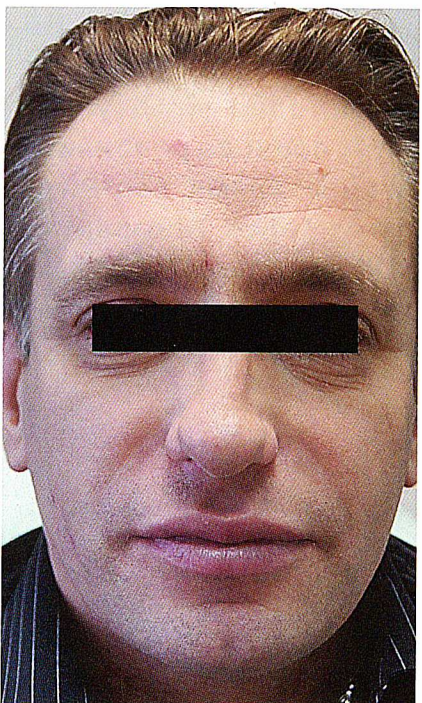
В заключение хотелось бы сказать, что проводя контурную пластику — процедуру эффективную и весьма популярную у пациентов — косметолог действует не только как врач, принимающий решение, но одновременно и как художник, и как психолог. Разумное использование современных



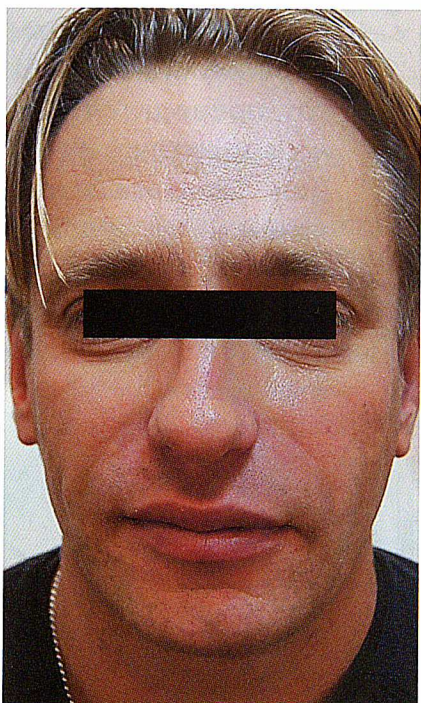
а



б



в



г

Фото 5. Пациент С., 42 года:

а — до проведения коррекции; б — после применения ДОТ; в — после введения препаратов ГК для объемной контурной пластики щечноскуловой борозды (3 мл) и коррекции носогубных складок (4 мл); г — после процедуры биоармирования препаратом на основе полимолочной кислоты, введенным в объеме 2 мл.

возможностей контурной пластики, которые с каждым годом становятся более разнообразными, знание топографической анатомии лица пациента, учет его индивидуальных особенностей позволяют получать опти-

мальные эстетические результаты. Важно помнить, что наша основная задача, наряду с омоложением, — сохранить и подчеркнуть неповторимое обаяние и индивидуальность облика каждого пациента.