

Косметологические методы в эстетической коррекции ИНТИМНЫХ ЗОН

ЕВГЕНИЙ ЛЕШУНОВ, врач-уролог «Клиники профессора Юцковской», аспирант кафедры урологии Института повышения квалификации ФМБА Москва

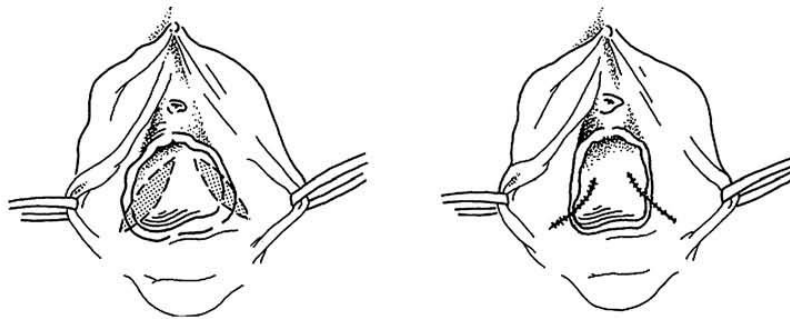
Еще несколько лет назад коррекция эстетических недостатков интимных зон женского тела была делом хирургов. Сегодня выбор все чаще делается в пользу малоинвазивных вмешательств, и не последнюю роль в этом сыграл богатый опыт косметологии в решении инволюционных проблем. Какие методы объединяют эти направления эстетической медицины? Какие проблемы эстетики интимных зон решаются с их помощью?



Благополучие в сексуальной сфере является одним из определяющих факторов здоровья и психологического состояния женщины. Но на него отрицательно влияют как наследственные, так и приобре-

тенные факторы — деформация половых органов, функциональные отклонения, гормональные изменения, последствия родов и др. К сожалению, не только пациенты, но и специалисты зачастую не знают о су-

ществовании в современной медицине малоинвазивных методов, которые позволяют корректировать проблемы урогенитальной зоны, что в конечном счете повышает качество жизни женщины.



Боковая кольпорафия. Эту пластическую операцию проводят с целью ушивания стенок влагалища.

Эстетические и функциональные процедуры, корректирующие врожденные и инволюционные изменения в женской уrogenитальной зоне, — прерогатива эстетической гинекологии. Это направление современной медицины объединяет знания из области гинекологии, косметологии и пластической хирургии. Границы между медицинскими и эстетическими показаниями к проведению таких процедур размыты, и многие манипуляции выполняются с обеими целями.

Сегодня мы наблюдаем стремительное развитие эстетической гинекологии, и здесь крайне важна информационно-научная поддержка со стороны профессиональных сообществ. Первой и крупнейшей в мире Международной ассоциацией специалистов в области женской гинекологической косметической медицины и интимной хирургии стало International Society Cosmetogynecology — ISCG, основанное в 2004 году Марко Пелоси А. II и Марко Пелоси А. III. Ассоциация представлена более чем в 30 странах. Ее деятельность направлена на распространение академических знаний о сфере интимной эстетики женщин и внедрение инноваций в этой области в практику гинекологов. Вторая важная сторона ее работы — изменение бы-

тующих представлений о решаемых эстетической гинекологией проблемах.

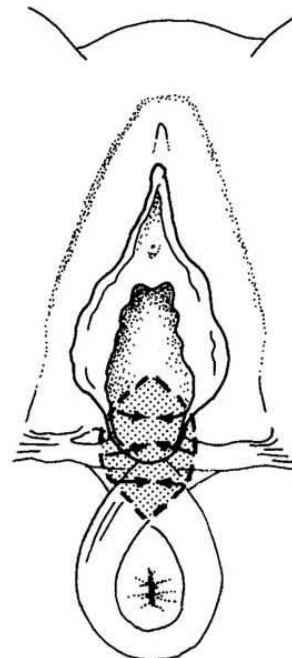
В России в настоящее время под руководством д.м.н., проф. Я.А. Юцковской создается Общество специалистов гендерной медицины, и осенью этого года в Париже в рамках программы AMEC (Anti-Aging Medicine European Congress) оно планирует провести первую сессию, посвященную эстетической гинекологии.

Долгое время эстетика уrogenитальной зоны была *terra incognita*. Предыстория эстетической гинекологии связана с генитальной хирургией — ритуальными манипуляциями, возникшими в глубокой древности и имевшими выраженную этническую специфику. Но именно оттуда заимствованы некоторые приемы и методы современной хирургии этой области тела. Причем оперативное вмешательство проводится в ряде случаев не по медицинским показаниям, а в связи с неудовлетворенностью пациента своей сексуальной жизнью.

В конце 90-х годов прошлого века как метод появился интимный филлинг, но активно применяться он стал только после 2000 года. В начале становления метода для аугментации тканей аногенитальной области широко использовались различные

наполнители. К сожалению, они не отвечали в полной мере требованиям безопасности эстетических процедур. Долгое время в интимной пластике ведущее место занимал липофиллинг больших половых губ, точки G и стенок влагалища, часто в сочетании с липосакцией лобка и внутренних поверхностей бедер. Первый опыт липофиллинга аногенитальной области описал Hernandez-Perez E. в 1996 году.

По мере внедрения в косметологическую практику препаратов на основе гиалуроновой кислоты (ГК), врачи, выполняющие коррекцию интимных зон, также стали обращать на них пристальное внимание. Первые публикации о безопасном и эффективном применении препаратов ГК в сексуальной хирургии появились в 2003 году. В 2006 го-



Перинеопластика — неинвазивный метод, с помощью которого решаются и эстетические, и функциональные проблемы интимной зоны.

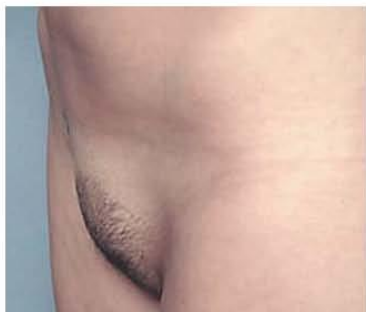
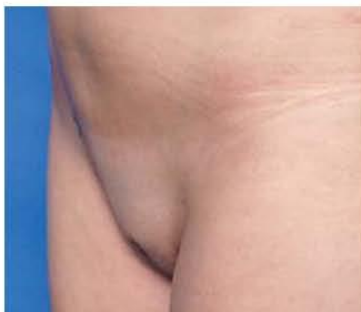
Фото 1. а



б

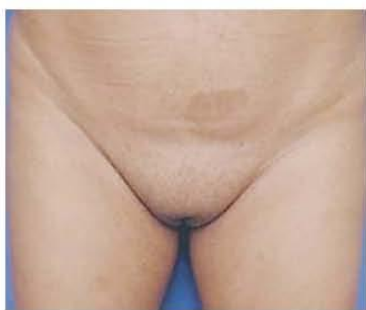
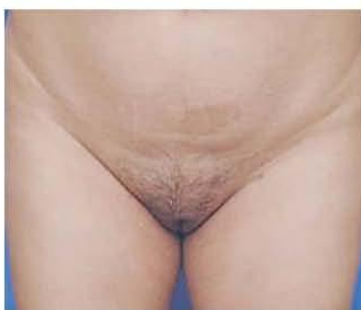
Фото 2. а



б

Фото 1, 2. Результаты эстетической коррекции 1 стадии деформации лобка. В обоих случаях проведен курс интралипотерапии из трех сеансов инъекций адипоцитолитического раствора с помощью специальных игл для интралипотерапии больших зон.

ду в Москве итальянский пластический хирург А. Алессандрини впервые познакомил российскую аудиторию с техниками интимного филлинга. Врачи сети наших клиник занимаются разработкой и внедрением техник для эстетической и функциональной коррекции урогенитальной области с 2006 года.

Традиционно хирургической коррекцией влагалища и вульвы занимались гинекологи. Но незнание методов и техник, которыми оперируют специалисты эстетической медицины, значительно ограничивало их возможности. С другой стороны, сегодня тема «интимного дизайна» становится все более привлекательной для косметологов и пластических хирургов. Однако большинство из них выполняют

коррекцию интимной зоны, в частности пластику, не пройдя обучения основам гинекологии. Отсутствие соответствующей практической подготовки в обоих случаях (и у гинекологов, и у специалистов в области эстетической медицины) приводит не только к неэстетичным результатам, но и к ряду осложнений, например к функциональной несостоятельности вульвы, сексуальной неудовлетворенности. К нам все чаще обращаются женщины по поводу таких осложнений, как асимметрия малых половых губ, избыточное удаление ткани, потеря чувствительности и боль в области вульвы. Около 10% вмешательств в урогенитальной области выполняется в нашем центре с целью коррекции неудачных результатов хирургических операций.

Далее кратко рассмотрим возможности этих методов для решения эстетических проблем различных частей урогенитальной зоны.

Коррекция деформации лобка

Основные причины деформаций лобка — ожирение и резкая потеря веса, например после бариатрических операций. Дисторфия (нарушение строения вследствие птоза, ожирения и т.д.) вызывает ограничения телодвижения, гигиенические, эстетические и сексуальные проблемы, частое развитие местных инфекций. Эти нарушения могут привести к психосоциальным расстройствам. Традиционно коррекция деформации лобка проводилась хирургическим путем, но в настоящее время мы располагаем целым спектром методик, позволяющих добиться желаемого эффекта, при этом минимизировав риск развития осложнений, подчас весьма серьезных. Так, при 1 стадии деформации лобка (по Питсбургской классификации) хорошие результаты показывает интралипотерапия — инъекционное введение в зону коррекции растворов липолитиков (фото 1, 2) — метод, с успехом применяющийся в эстетической медицине. Адипоцитолитический препарат представляет собой мягкую трехмерную губку, содержащую микроколичества детергентов в фосфатном буферном растворе. Благодаря такой форме обеспечивается медленное высвобождение липолитиков и, следовательно, снижение их агрессивности. Короткий срок действия детергентов, используемых в препарате, дает возможность контролировать его активность, а наличие стабилизатора в виде галактозы позволяет снизить выраженность отека и болезненности в зоне коррекции.

Коррекция инволюционных изменений уrogenитальной области

Со временем наружные половые органы, как и организм в целом, подвергаются выраженным инволюционным изменениям. Они происходят постепенно, связаны чаще всего с дефицитом эстрогенов в период менопаузы, а также с функциональным состоянием яичников и общим статусом организма. Изменения захватывают все отделы репродуктивной системы. Меняется и внешний вид половых органов.

Увеличение (гипертрофия) больших половых губ может быть связано как с возрастом, так и с родами, а также вызвано значительной потерей веса, особенно после хирургического лечения ожирения. Все эти факто-

ры приводят к птозу больших половых губ, что создает их эстетически непривлекательный вид, вызывает сексуальную неловкость, комплексы, кроме того, является еще одним напоминанием о старении. Женщины испытывают дискомфорт при ношении купальников и обтягивающей одежды: видна излишняя выпуклость этой части тела, усиливается потоотделение в наружных половых органах.

В нашей клинике мы впервые в России начали использовать радиочастотные методы для интимной пластики, разработали протоколы коррекции птоза и гипертрофии больших половых губ с помощью RF-лифтинга. Процедура занимает 30 минут. Прежде всего этот метод может помочь пациентке, страдающей от неприглядных, увеличенных больших половых губ, потерявшей тонус кожи. Проблема так называемого «верблюжьего копыта» (выбухания больших половых губ во время ношения обтягивающей одежды) успешно решается неинвазивным путем, без хирургического вмешательства.

Нитевой лифтинг в коррекции инволюционных изменений вульвы остается обсуждаемым вопросом. В своей практике мы используем нити Aptos. Так, для

увульвы, в частности больших половых губ, когда требуется структурировать их, не добавляя объема. Но мы категорически против попыток применения мезонитей во влагалище с целью лечения пролапса гениталий и т.д. — слишком велик риск осложнений.

Липодистрофия больших половых губ — недостаточный их объем — может быть врожденным или приобретенным вследствие возрастных процессов. Как правило, уменьшение объема больших половых губ, их птоз и появление на них избыточной складчатости связано с изменением количественного и качественного состава массы тела. Чаще всего мы наблюдаем это у женщин в программах коррекции веса.

Для коррекции недостаточного объема БПГ выполняется подкожное введение различных филлеров — интимный филлинг. Препаратом выбора стал хорошо известный врачам эстетической медицины биосовместимый вязко-упругий гель на основе гиалуроновой кислоты в силу его эффективности и меньшего риска развития осложнений.

Сегодня на косметологическом рынке представлено множество препаратов, которые могут быть использованы для контурной пластики лица и тела. Но для интимного филлинга официально зарегистрирован только один наполнитель — Bellcontour; мы применяем его с 2005 года. Наша практика подтверждает его эффективность и безопасность, что обусловлено отсутствием иммуногенных свойств и миграции, длительной биодеградацией и высокими реологическими свойствами этого препарата.

Инъекционная интимная пластика больших половых губ спо-



Эстетические и функциональные процедуры, корректирующие врожденные и инволюционные изменения в женской уrogenитальной зоне, — прерогатива эстетической гинекологии. Это направление современной медицины объединяет знания из области гинекологии, косметологии и пластической хирургии. Границы между медицинскими и эстетическими показаниями к проведению таких процедур размыты, и многие манипуляции выполняются с обеими целями.

ры приводят к птозу больших половых губ, что создает их эстетически непривлекательный вид, вызывает сексуальную неловкость, комплексы, кроме того, является еще одним напоминанием о старении. Женщины испытывают дискомфорт при ношении купальников и обтягивающей одежды: видна излишняя выпуклость этой части тела, усиливается потоотделение в наружных половых органах.

устранения зияния преддверия и увеличения высоты стояния промежности применяем Thread 2G, а для моделирования больших и малых половых губ Nano Spring. Появление на рынке мезонитей вызвало повсеместное внедрение их во все практики эстетической коррекции, в том числе и уrogenитальной области. Мы допускаем возможность использования мезонитей в коррекции инволюционных изменений

собна помочь там, где бессильно хирургическое вмешательство. Часто она выполняется в комбинации с другими методами косметической хирургии, такими как вагинальное лазерное омоложение, лабиопластика, вагинопластика и гименоластика.

Деформация нижней спайки больших половых губ — еще одна важная и с эстетической, и с медицинской точки зрения проблема. Такая деформация может привести к зиянию преддверия влагалища и занесению в него кишечной микрофлоры — основной причине рецидивирующих инфекций влагалища, уретры и мочевого пузыря. В этом случае показано применение перинеопластики — неинвазивного метода, с помощью которого одновременно решаются и эстетические, и функциональные проблемы этой зоны.

Перинеопластика

Видимое пространство между влагалищем и прямой кишкой (промежность) — это область, где часто встречаются разрывы и растяжения, выполняются эпизиотомия и перинеотомия во время родов через естественные пути. С целью ее восстановления сегодня предлагается использовать хорошо знакомые пластическим хирургам и косметологам нитевые технологии. Вагинальные нити — это двунаправленные нити с насечками, которые радикально изменили подход к восстановлению мышц промежности. Рассасывающаяся структура и техническая простота метода обеспечивают минимальную инвазивность при оптимальных результатах. Действие двунаправленной нити с насечками основано на двух принципах: механическом эффекте быстрого сопоставления и фиксации тканей и сопутствующей при этом вторичной фиб-

розной трансформации ткани вокруг нити, так называемом «вторичном векторе тяги». Фиброзный тяж остается даже после полного рассасывания нити, что позволяет сохранить результат процедуры в течение длительного времени.

Вагинопластика

Основное показание к вагинопластике — жалобы на наличие синдрома релаксации влагалища. Этот синдром, по нашим наблюдениям, встречается у 60% женщин, рожавших естественным путем. При родах, осложненных крупным плодом или слабостью родовой деятельности, этот показатель возрастает до 100%.

Такие пациентки могут предъявлять жалобы на снижение интракоитальной чувствительности, аноргазмию и неудовлетворенность партнера качеством сексуальной жизни.

В нашей клинике мы проводим вагинопластику с использованием малоинвазивных лазерных технологий — лазерной системы Asclepion V на основе эрбиевого лазера последнего поколения MCL-31. Впервые она была применена для гинекологической операции в декабре 2013 года.

В основе новой технологии — сочетание абляционного и неабляционного фракционного лазерного воздействия разной интенсивности, позволяющее запустить процессы регенерации слизистой влагалища и коллагеногенеза в подслизистом слое. В литературе имеются данные и о положительном влиянии такой процедуры на кровоснабжение органов малого таза. Врачи-гинекологи, основываясь на большом опыте применения фракционного лазерного фототермолиза в косметологии, начали активно внедрять этот метод и для решения эстетичес-

ких проблем урогенитальной области, в частности гиперпигментации и гипоза больших половых губ. Приведем клинический случай.

Пациентка 30 лет обратилась к нам с жалобой на снижение интракоитальной чувствительности, гиперпигментацию вульвы. В анамнезе — 1 беременность и 1 роды естественным путем. Для устранения этих нарушений была выполнена процедура лазерного омоложения влагалища и фракционный абляционный и неабляционный фототермолиз области вульвы.

Период реабилитации длился 5 дней, проходил без особенностей. Отмечено значительное выравнивание тона кожи больших половых губ, а также лифтинг больших половых губ. Результат удовлетворил пациентку и врача, выполнявшего процедуру (оценка GAIS 5/5), отмечена динамика показателей сексуальной функции FSFI (с 30 до 24).

Приведенный пример подтверждает, что эстетической коррекцией урогенитальной зоны достигается не только улучшение ее внешнего вида, но и нормализация функционирования половой сферы, что позволяет влиять и на самовосприятие женщины, и на качество сексуальной жизни пары в целом. За последние пять лет обращаемость пациентов по поводу эстетических возрастных проблем урогенитальной области увеличилась, по нашим данным, примерно в три раза, что, несомненно, говорит о результативности обсуждаемых методов и их востребованности. А главное — коррекция инволюционных изменений этой области позволяет нашим пациенткам избежать разочарований и ограничений в интимной сфере, улучшить качество жизни в любом возрасте. **RI**