Омоложение периоральной зоны: опыт сочетанного протокола фракционного CO2-лазерного воздействия и инъекционных методов

Гольцова Елена Николаевна

К.м.н., врач-дерматовенеролог, косметолог, сертифицированный тренер-эксперт по инъекционным методам, генеральный директор «GGMC», зав. кафедрой косметологии с курсом трихологии ЧОУ МР «Новый Уровень», главный внештатный специалист по косметологии Департамента Здравоохранения Тюменской области

Обосновано сочетанное применение ботулинотерапии, фракционного CO2-лазерного воздействия и инъекционной контурной пластики для коррекции возрастных изменений периоральной области. Результативность предложенного автором метода подтверждена несколькими клиническими примерами.

Ключевые слова:
омоложение периоральной зоны, сочетание лазеротерапии и инъекционных методов

Общеизвестно, что периоральная зона является одной из главных зон лица, где признаки возрастных изменений наиболее заметны (Рис.1).

Однако, выбор методов коррекции возрастных изменений периоральной зоны должен основываться на проведении эстетического анализа лица, заключающегося в индивидуальной оценке качества кожи пациента (цвет, текстура, эластичность, фототип, поверхностные морщины, рубцы); толщины кожи, мышц, подкожно-жировой клетчатки, принимая во внимание динамику мягких тканей, а именно перемещение жировых компартментов и активность мимических мышц, а также состояние связочного аппарата и поддерживающих костных структур, в том числе зубо-челюстной системы.

В связи с этим, следует считать эстетический анализ важной предпосылкой прогнозируемого и результативного выбора комбинации методов.

Рис.1. Возрастные изменения в периоральной зоне.

Так, при составлении индивидуальной программы омоложения периоральной зоны, необходимо принимать во внимание, что осуществляемое в процессе коррекции воздействие будет направлено практически на все механизмы старения кожи [1–6].

В этом случае, конечный результат программы будет определяться степенью воздействия, а индивидуальность комбинаторикой воздействия и разнообразием целей.

Цели комбинированных протоколов омоложения периоральной области:

- устранение мимической активности и, соответственно, динамического компонента морщин;
- устранение статического компонента морщин;

- повышение качества кожи;
- выравнивание рельефа кожи;
- улучшение цвета кожи;
- заполнение складок и морщин;
- восполнение объема.

Воздействуя на мимический компонент, при реализации индивидуальной программы омоложения периоральной зоны, учитываются анатомические особенности, тип мышечного реагирования и наличие у пациентов гиперкинетического типа мышечного реагирования.

Так как периоральная зона является одной из наиболее мимически активных зон на лице, в большинстве случаев ботулинотерапия будет являться важнейшим компонентом индивидуальной программы. При этом целевыми мышцами воздействия будут m.orbicularis oris, m.depressor anguli oris, m.mentalis и поверхностные волокна m.platysma.

Однако, использование исключительно инъекционных методов зачастую не обеспечивает достаточного улучшения характеристик кожи, что направляет нас к комбинированию методов и очередность их применения.

Как определить очередность методов?

Традиционно, комбинируются методы ботулинотерапии, фракционного CO2-лазерного воздействия и инъекционной контурной пластики.

Ботулинотерапия

Эстетическая ботулинотерапия периоральной области достаточно давно применяется, эффективность и безопасность её доказана, а распространенность подтверждается возрастающей потребностью, как в России, так и в мире [7–10]. Но, каким же образом встраивать ботулинотерапию в комплексную программу?

У пациентов с гиперкинетическим типом реагирования ботулинотерапия является обязательным элементом коррекции и **назначать ботулинотерапию необходимо до фракционного CO2-лазерного воздействия**. Именно так оказывается воздействие на динамический компонент тех или иных возрастных изменений и только следующим этапом, с помощью фракционного CO2-лазерного воздействия, воздействовать на статический компонент. Такой подход, разделяют многие [8,11–14], но есть и обратная точка зрения.

Однако, по моему мнению, если же у пациентов с гиперкинетическим типом реагирования сначала применить лазерные методы, то тем самым можно усугубить статический компонент мимических морщин в период реабилитации. Применяя различную очередность методов, стало очевидным, что самые лучшие результаты сочетания методов достигаются первостепенностью ботулинотерапии, которая создаст относительный мимический покой и в дальнейшем способна потенциировать эффект фракционного CO2-лазерного воздействия.

Дело в том, что периоральная область характеризуется сложным межмышечным взаимодействием [7, 15], поэтому выполняя ботулинотерапию в нижней половине лица, мы всегда ориентируемся на общую для всей области дозу соответствующего препарата. В итоге, общая доза препарата получается меньше, чем при планировании доз для каждой отдельной зоны. Для создания относительного мимического покоя в нижней трети лица перед применением фракционного CO2-лазерного воздействия целесообразно использовать ботулинотерапию техникой «лифтинг Нефертити», при которой инъекции БТА осуществляются по краю нижней челюсти в m.depressor anguli oris и m.platysma [7,8,16]. Такая тактика позволяет эффективно устранять уже имеющиеся мимические морщины и осуществлять профилактику появления у пациента новых.

При такой последовательности, ботулинотерапию лучше проводить за 1–2 недели до CO2 лазерного воздействия. Если в силу каких-то причин, ботулинотерапия должна быть назначена после фракционного CO2-лазерного воздействия, то сроки между этапами будут зависеть, как от параметров лазерного воздействия, так и от времени периода реабилитации, который у каждого пациента различен.

При этом важно помнить, что во время фазы экссудации, которая неизбежна после фракционного CO2-лазерного воздействия, возможность перехода к инъекционным методам появляется только в фазу ремоделирования дермы.

Фракционное CO2-лазерное воздействие

По мнению ряда авторов, фракционное CO2-лазерное воздействие является эффективным методом коррекции возрастных изменений кожи лица, морщин, расширенных пор, а также способствует улучшению эластичности кожи и выравниванию её текстуры [17, 18].

В обсуждаемой нами комбинаторике, необходимо учитывать ряд признаков старения кожи, оправдывающих назначение фракционного CO2 лазера – это гиперкератоз, эластоз, периоральные морщины и другие выраженные признаки фото- и хроностарения кожи.

Гиперкератоз – утолщение рогового слоя эпидермиса, увеличивающееся с возрастом. В периоральной области гиперкератоз чаще всего выражен максимально и, как показывает клини-

ческий опыт, хорошо поддается коррекции именно с помощью фракционного CO2-лазерного воздействия.

Эластоз – атрофия кожи, сухость, истончение и снижение её эластичности. С помощью фракционного CO2-лазерного воздействия можно уменьшить проявления эластоза и замедлить его развитие.

Периоральные морщины – можно рассматривать как вариант атрофических рубцов, в основании которых находится видоизмененный коллаген. Воздействуя на периоральные морщины с помощью CO2-лазера, по аналогии с атрофическими рубцами, можно изменить качество коллагена и уменьшить выраженность морщин.

В связи с вышесказанным, параметры воздействия необходимо подбирать индивидуально для каждого пациента, учитывая энергию лазера, расстояние между микротермальными зонами повреждения, плотность распределения импульса и время воздействия. Следует оговориться, что для каждой зоны нужна своя комбинация параметров, учитывающая индивидуальность и различения толщины кожи и степени её возрастных изменений.

В качестве примера, показано фракционное CO2-лазерное воздействие (UltraPulse, сканер Deep FX и Active FX) на область кожи периоральной зоны (рис. 2-3), по ходу которого этапно обработаны все периоральные морщины (сканер Deep FX, параметры в данном случае: energy 15 mJ, density 15), затем с целью сглаживания рельефа кожи и стимуляции синтеза коллагена применили сканер Active FX (energy 100 mJ, density 3, rate: 125 Hz), следя за тем, чтобы все зоны воздействия плавно переходили одна в другую, и не было резких линий перехода.

Рис. 2. Фракционное CO2-лазерное воздействие на область кожи периоральной зоны (UltraPulse, сканер Deep FX).

Рис. 3. Фракционное CO2-лазерное воздействие на область кожи периоральной зоны (UltraPulse, сканер Active FX).

Инъекционная контурная пластика

Инъекционную контурную пластику, как завершающий этап сочетанного протокола, целесообразно назначать не ранее, чем через месяц после лазерного воздействия, поскольку инъекционная контурная пластика направлена на гармонизацию внешнего вида пациента и играет роль завершающих штрихов к общей картине результата индивидуальной программы.

Воссоздание объемов, коррекция складок и морщин выполняются с помощью филлеров и, в периоральной области, введение филлеров имеет две точки приложения: во-первых – для коррекции поверхностных тонких дермальных морщин (так называемый «штрих-код»), и во-вторых – для восполнения недостающего объема, в частности губо-подбородочных складок, поднятие уголков рта, восполнение объема губ и подбородка (Рис. 4). При этом, оценка гармонии лица в целом, с учётом «игры света и тени» [20, 21] служит залогом успеха в инъекционной контурной пластике.

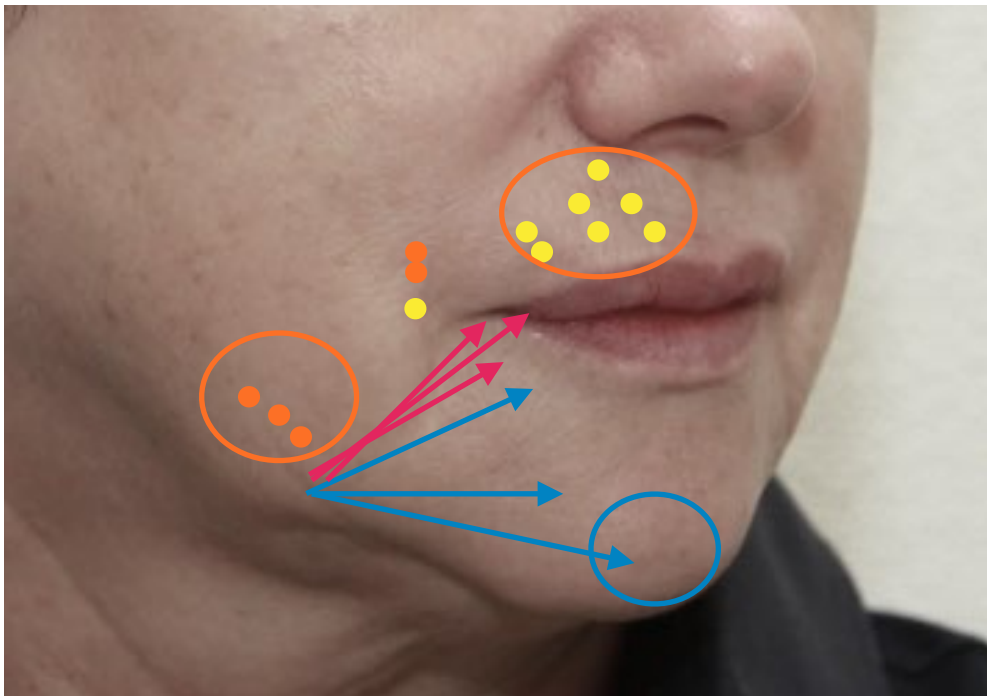

Рис. 4. 3D–омоложение + коррекция рельефных изменений кожи.

При работе с поверхностными дермальными морщинами важен правильный выбор препарата во избежание контурирования препарата и достижения максимально равномерной коррекции. Мы в своей практике с успехом применяем с целью коррекции таких морщин препараты Belotero Soft и Belotero Balance в технике «бланщирования» [22] (Рис. 5), что позволяет достигать максимально естественного и красивого результата коррекции без рисков контурирования препарата. При работе с губо-подбородочными складками возможна работа как иглой, так и канюлей. Однако, работа канюлей сводит к минимуму возникновение гематом и позволяет с минимальным количеством точек доступа (проколов) достичь эстетического результата. Контурная инъекционная пластика назначается как завершающий корректирующий этап в индивидуальной программе.

Рис. 5. Коррекция поверхностных дермальных морщин.

Кроме того, мне необходимо отметить, что в одну сессию с процедурами фракционного CO2-воздействия, для улучшения цвета и качества кожи, через 1–2 недели оправдано применения позитивных стимулирующих методов, таких как PRP-терапия, биоревитализация, аминокислотно-заместительная терапия и других.

Но, в рамках обсуждаемого протокола, позволю себе привести несколько примеров обсуждаемого сочетания методов (Рис. 6-14).

Рис. 6. Пациентка М. 58 лет. До лечения.

Рис. 7. После проведения ботулинотерапии в нижней половине лица (в покое) (54 ЕД суммарная доза Ксеомин - m.orbicularis oris; m.DAO + m.platysma; m.mentalis).

Рис. 8-9. До- и спустя 2 недели после ботулинотерапии (4 ЕД Ксеомин - m.orbicularis oris; 6 ЕД Ксеомин - m.DAO; 4 ЕД Ксеомин - m.mentalis).

Рис. 10-11. До- и спустя 2 недели после ботулинотерапии (20 ЕД Ксеомин на каждую сторону «лифтинг Нефертити» – m.platysma + m.DAO).

Рис. 12. 4-й день после фракционного CO2-лазерного воздействия (Deep FX по морщинам: energy 15 mJ, density 15; Active FX: energy 100 mJ, density 3, rate: 125 Hz).

Рис. 13. 10-й день после фракционного CO2-лазерного воздействия.

Рис. 14. Через 30 дней после сочетанного протокола ботулинотерпаии и фракционного CO2-лазерного воздействия.

На рис. 15-16 представлены клинические результаты сочетанного протокола проведения ботулинотерапии, фракционного CO2-лазерного воздействия и инъекционной контурной пластики в технике «бланширования» пациентке 54 лет.

Рис. 15. Периоральная зона до проведения лечения.

Рис. 16. Спустя 2 месяца после сочетанного протокола: ботулинотерапия (48 ЕД Ксеомин) + фракционное CO2 лазерное воздействие (Deep FX по морщинам: energy 20 mJ, density 15; Active FX: energy 120 mJ, density 3, rate: 125 Hz) + инъекционная контурная пластика (Belotero Balance + Belotero Soft).

Резюмируя вышесказанное, можно сделать вывод о существовании некоего алгоритма комбинирования процедур в рамках сочетанного протокола (Рис. 17).

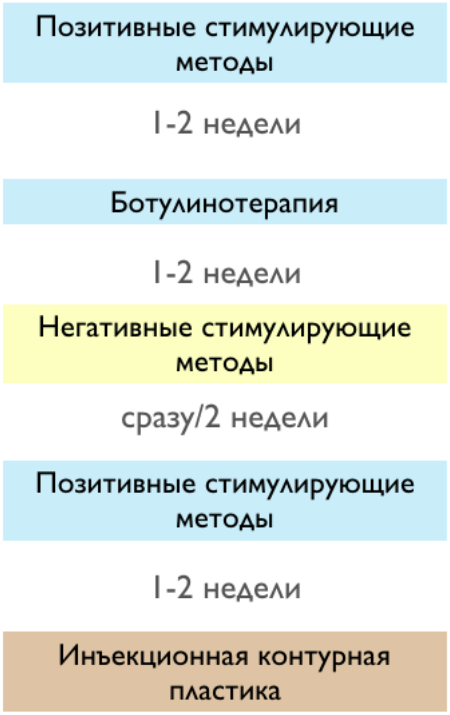

Рис. 17. Алгоритм комбинирования процедур.

Заключение

Применение сочетанного протокола ботулинотерапии, фракционного CO2-лазерного воздействия и инъекционной контурной пластики это только один из ярких примеров позитивного потенцирования методов омоложения периоральной области, который позволяет продлить пребывание пациентов в состоянии ageless, то есть без возраста. Но, есть и другие ;)

Литература

1. Старкова Е.Ю. Возрастные аспекты старения периоральной зоны — возможности эстетической коррекции в концепции двойного армирования. Метаморфозы 2015; 11: 56–58.
2. Потемкина М.В., Броницына Н.В. Современный подход к коррекции губ и периоральной области с использованием препаратов стабилизированной гиалуроновой кислоты и мезонитей на основе полидиоксанона. Инъекционные методы в косметологии 2016; 3: 132–134.
3. Kenner J.R. Hyaluronic acid fi ller and botulinum Neurotoxin delivered simultaneously in the same syringe for effective and convenient combination aesthetic rejuvenation therapy. J Drugs Dermatol 2010; 9 (9): 1135–1138.
4. Coleman K.R., Carruthers J. Combination therapy with BOTOX and fillers: the new rejuvnation paradigm. Dermatol Ther 2006; 19 (3): 177–188.
5. Carruthers A., Carruthers J., Monheit G.D., Davis P.G., Tardie G. Multicenter, randomized, parallel-group study of the safety and eff ectiveness of onabotulinumtoxinA and hyaluronic acid dermal fi llers (24-mg/ml smooth, cohesive gel) alone and in combination for lower facial rejuvenation. Dermatol Surg 2010; 36 (Suppl 4): 2121–2134.
6. Braccini F., Dohan Ehrenfest. Advantages of combined therapies in cosmetic medicine for the treatment of face aging: Botulinum toxin, fillers and mesotherapy. Rev Laringol Otol Rhinol 2010; 131 (2): 89–95.
7. Разумовская Е.А., Парсагашвили Е.З. Ботулинотерапия в косметологии: «время собирать камни». Часть II. Взаимодействие мимических мышц средней и нижней третей лица. Типы крепления мышц. Инъекционные методы в косметологии 2014; 4: 64–73.
8. Азбука ботулинотерапии. Научно-практическое издание. Тимербаева С.Л., Орлова О.Р., Хатькова С.Е. и соавт. Под ред. Тимербаевой С.Л. М.: Практическая медицина, 2014.
9. Лапатина Н.Г., Саромыцкая А.Н. «Знаки токсина»: компенсаторная активация нецелевых мимических мышц после проведения ботулинотерапии. Инъекционные методы в косметологии 2015; 2: 90–100.
10. Дмитриева И.П. Ботулинотерапия периоральной области: когда следует остановиться, чтобы не навредить? Инъекционные методы в косметологии 2015; 1: 100–113.
11. Гольцова Е.Н. Нехирургическое омоложение периорбитальной зоны. KOSMETIK international №5/2017: 4–10.

12. Zimbler M.S., Holds J.B. et al. Effect of botulinum toxin pretreatment on laser resurfacing results: a prospective, randomized, blinded trial. Arch Facial Plast Surg. 2001 Jul-Sep;3(3):165-9.
13. Yamauchi P., Lask G., Lowe N. Botulinum toxin type A gives adjunctive benefit to periorbital laser resurfacing. J Cosmet Laser Ther. 2004 Nov;6(3):145-8.
14. Kenneth Beer, Jill Waibel Botulinum toxin type A Enhances Fractional Resurfacing of the Cheek. J of Drugs in Dermatology 2007 Nov;6
15. Синельников Р.Д., Синельников Я.Р. Атлас анатомии человека. Мышцы головы. Т.1. 2-е изд. М: Медицина, 1996.
16. Орлова О.Р. Ботулинотерапия в ракурсе междисциплинарного взаимодействия. Инъекционные методы в косметологии 2016; 3: 4–13.
17. Tierney E.P., Kouba D.J., Hanke C.W. Review of fractional photothermolysis: treatment indications and efficacy. Dermatol Surg 2009; 35(10): 1445–61.
18. Petrov A. Efficiency of Carbon Dioxide Fractional Laser in Skin Resurfacing. Open Access Maced J Med Sci 2016 Jun 15; 4(2): 271–276.
19. Taub A.F., Sarnoff D., Gold M., Jacob C. Effect of multisyringe hyaluronic acid facial rejuvenation on perceived age. Dermatol Surg 2010; 36 (3): 322–328.
20. Гольцова Е.Н. Игра света и тени. Облик 2014; 11: 18-21.
21. Гольцова Е.Н. Volume styling of the face. Anti-Age Magazine 2013; 1: 88-89.
22. Micheels P., Sarazin D., Besse S., Sundaram H., Flynn T.C. A Blanching Technique for Intradermal Injection of the Hyaluronic Acid Belotero. Plastic and Reconstructive Surgery, October Supplement 2013, 59-68.